

GASTROINTESTINAL/CASO CLÍNICO

Melanoma maligno gastrointestinal en paciente albino: a propósito de un caso

A. Navarro Ballester*, S. de Lázaro de Molina, A.J. Cano Marquina y J.H. García-Vila

Servicio de Radiología Diagnóstica y Terapéutica, Hospital General de Castellón, Castellón de la Plana, España

Recibido en diciembre de 2012; aceptado en marzo de 2013

PALABRAS CLAVE

Melanoma;
Gástrico;
Intestinal;
Tumor;
Albinismo

Resumen Los albinos tienen predisposición al padecimiento de determinados tipos de cáncer cutáneo, pero el melanoma no es común. Entre los pocos artículos que documentan su aparición en estos pacientes, la afección gastrointestinal por melanoma aparece con relativa frecuencia, ya sea en forma de tumor primario o metástasis.

Se presenta el caso de una paciente mujer de 70 años con una lesión gástrica y otra intestinal, detectadas mediante tomografía computada. El estudio anatomopatológico fue compatible con el diagnóstico de melanoma amelanótico.

Pese a su escasa incidencia en albinos, el melanoma es una opción que no puede descartarse. Es importante, además, revisar los diferentes componentes del tracto gastrointestinal ante la existencia (o no) de un melanoma primario conocido.

© 2012 Sociedad Argentina de Radiología. Publicado por Elsevier España, S.L. Todos los derechos reservados.

KEYWORDS

Melanoma;
Gastric;
Intestinal;
Tumor;
Albinism

Gastrointestinal melanoma in an albino patient: Report of a case

Abstract Albinos are predisposed to suffer certain types of skin cancer, but not usually melanoma, with just a few reports documenting it. Gastrointestinal tract is a relatively frequent site of melanoma occurrence, whether as a primary tumour or metastasis.

We report a case of a 70 year-old female patient who underwent a computed tomography where a gastric and a bowel tumor were found. The pathology study was compatible with the diagnosis of an amelanotic melanoma.

Despite that the diagnosis of melanoma in albino patients is a rare finding, it must be considered. It is also important to search through the digestive system even if there is no primary melanoma known.

© 2012 Sociedad Argentina de Radiología. Published by Elsevier España, S.L. All rights reserved.

*Autor para correspondencia.

Correo electrónico: fabioses_04@hotmail.com (A. Navarro Ballester).

Introducción

El albinismo es una anomalía caracterizada por la pérdida total o parcial de la capacidad de los melanocitos para producir melanina. Se debe principalmente a la deficiencia de tirosinasa, una enzima implicada en la melanogénesis.

La transformación maligna de los melanocitos da lugar al melanoma. Este tiende a proliferar a través de la epidermis y a invadir la dermis, para luego diseminarse por otros órganos (metástasis). Sin embargo, esta afección no solo es cutánea, sino que también puede originarse en cualquier tejido derivado de las células de la cresta neural (úvea, mucosa gastrointestinal y mucosa genitourinaria, entre otros).

En el caso de un albino, este tipo de tumor es un hallazgo singular, y su diagnóstico puede demorarse debido a su presentación atípica, sin el tinte melánico característico. Estos pacientes tienen una mayor tendencia al desarrollo de epitelomas espinoso y basocelulares, pero no de melanomas, cuyo diagnóstico es más discutido e improbable. Tanto es así, que hasta el 2003, solo se habían documentado 30 casos de melanoma en la literatura científica¹.

Presentación de caso

Se comunica el caso de una mujer de 70 años con antecedente de albinismo oculocutáneo y presencia de anemia normocítica normocrómica de larga evolución y supuesta etiología multifactorial (útero polimiotomatoso, gastritis crónica, diverticulosis colónica e insuficiencia renal). Tras ser recibida en las consultas externas de Nefrología, ingresó en el servicio de Medicina Interna de nuestro hospital con hemoglobina de 5 g/dL, astenia de 10-15 días de evolución y disnea de moderados esfuerzos. Su tensión arterial era de 100/52 mmHg, mientras que el resto de las constantes y la exploración física fueron normales.

Durante su ingreso, se le realizó una radiografía simple de tórax, sin hallazgos significativos, y una ecografía abdominal en la que se destacó la presencia de un útero aumentado de tamaño (13 cm) de aspecto miomatoso. Además, se llevó a cabo una colonoscopia óptica que llegó hasta la porción

proximal del colon ascendente. En el estudio, se observaron divertículos y nódulos varicosos en el colon, así como hemorroides internas no sangrantes.

A la paciente se le transfundieron 2 concentrados de hematíes en el momento de su ingreso, y 2 más con el alta hospitalaria. Esto, junto con la suspensión del tratamiento antihipertensivo que seguía, produjo una franca mejoría clínica, y se le dio el alta con un diagnóstico de anemia crónica reagudizada.

Cinco días después, en una gastroscopia programada se observó una neoformación de 5 cm en el sector proximal del cuerpo, en la curvatura mayor, con fondo degenerado ulcerado y necrótico (fig. 1a), por lo que se decidió realizar unas biopsias.

También se le practicó un estudio de extensión mediante tomografía computada con contraste oral neutro e intravenoso (en fase arterial y portal), en el que se evidenció una masa sólida en forma de «media luna» que tenía 5 cm de diámetro en la curvatura mayor del estómago (fig. 1b). La lesión protruía hacia la porción endoluminal de la cámara gástrica y presentaba una captación de contraste homogénea. No se observó trabeculación de la grasa adyacente, pero sí una adenopatía de 0,7 cm, localizada en el hilio esplénico.

A su vez, en la fosa ilíaca izquierda, visualizamos una gran masa polilobulada e irregular, que revelaba una captación de contraste heterogénea con centro necrótico. Esta se originaba en las asas ileales y no mostraba dilatación intestinal retrógrada (fig. 2). Su diámetro transversal máximo medía 6 cm y era adyacente al proceso neoplásico. Además, se encontró: un implante peritoneal de 3 cm con las mismas características y múltiples adenopatías locales y en cadenas mesentéricas; un implante tumoral de 0,9 cm, en estrecho contacto con el músculo ilíaco izquierdo; y 2 lesiones metastásicas en la musculatura de la pared torácica anterior y retromamaria de 1 y 2 cm, respectivamente. El resto de los hallazgos detectados no tuvo relevancia clínica.

Se llevó a cabo una gastrectomía total (fig. 3a), reseccando también la lesión del intestino delgado (fig. 3b). Durante el acto quirúrgico no hubo complicaciones, más allá de la transfusión de 2 concentrados de hematíes para optimizar el

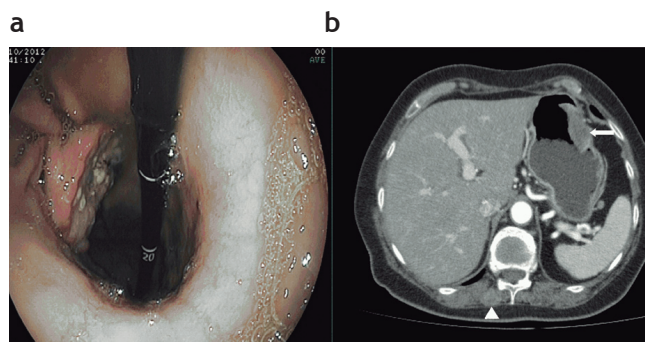


Figura 1 (a) Gastroscopia: se observa una masa ulcerada dependiente de la pared gástrica. (b) Corte axial de tomografía computada: se evidencia una lesión sólida hiperdensa en la curvatura mayor del estómago que se proyecta a la luz gástrica (flecha blanca). También se aprecia un implante en la musculatura retromamaria (punta de flecha).

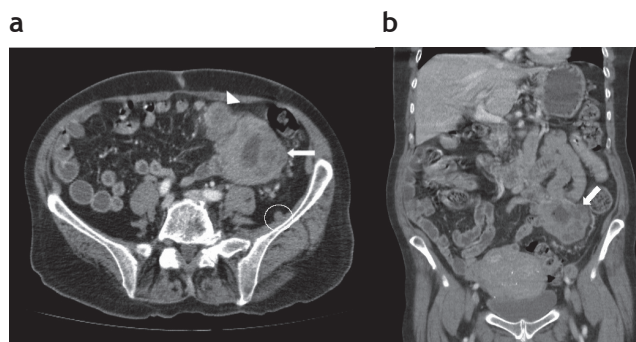


Figura 2 Cortes (a) axial y (b) coronal de tomografía computada: se aprecia una lesión intestinal polilobulada y heterogénea con centro necrótico (flecha blanca). Adyacente a esta, se evidencia un implante tumoral de menor tamaño (punta de flecha blanca). En relación con el músculo ilíaco izquierdo, se localiza un nódulo isodensito subcentimétrico (círculo blanco).

hematocrito; pero 24 h después, la paciente tuvo un pico febril de 38 °C acompañado por malestar general con náuseas. Al cuadro se sumó un deterioro progresivo con hipotensión y bradicardia extrema que desencadenó 2 paros cardiorrespiratorios con disociación electromecánica, de los que la paciente se recuperó. Finalmente, un tercer paro produjo su defunción.

A partir del estudio necrópsico se constataron hallazgos compatibles con isquemia intestinal en la zona donde estaba colocado el catéter de drenaje y en la sutura, sin signos de perforación.

El resultado de la anatomía patológica de las 2 piezas resegadas fue melanoma amelanótico.

Discusión

Las características de nuestra paciente (mujer europea de 70 años) se diferencian de la mayoría de los casos que hemos revisado, ya que el paciente tipo es de sexo masculino y tiene entre 20 y 60 años²⁻⁴. De hecho, resulta llamativo que gran parte de los casos documentados correspondan a albinos africanos².

En nuestra experiencia, la anemia fue la manifestación que llevó a la realización de pruebas imagenológicas y, como consecuencia, al diagnóstico. En la mayoría de los pacientes, las metástasis digestivas de melanoma son indetectables en etapas iniciales y terminan diagnosticándose de forma tardía por la aparición de complicaciones (hemorragia digestiva, perforación o alteraciones del tránsito intestinal o de la absorción).

El melanoma es uno de los tumores que con mayor frecuencia metastatiza el tracto gastrointestinal. Se detecta en el 60% de los pacientes que mueren por esta patología, aunque usualmente el hallazgo ocurre después del fallecimiento del individuo⁵. Dentro del tubo digestivo, el intestino delgado es la localización más común de metástasis por melanoma⁵.

En cuanto a su aspecto radiológico en la tomografía computada, su apariencia no dista de la de un adenocarcinoma (primario o secundario), linfoma u otras metástasis⁶. De hecho, en nuestro informe tomográfico concluimos que posiblemente se tratase de las 2 primeras opciones, dado que ninguno de los antecedentes de la paciente hacía sospechar la presencia de un melanoma.

Mediante las pruebas de imagen es posible observar las lesiones infiltrantes, con o sin ulceración. Estas pueden producir la perforación de la viscera hueca en la que aparecen, generando un cuadro de abdomen agudo y/o en una diseminación peritoneal. Los implantes en el intestino delgado son más frecuentes en el yeyuno distal y el íleon, dada su mayor vascularización⁷, y pueden ser lesiones solitarias o múltiples. Se han descrito casos de intususcepción producida por un melanoma intestinal⁶.

El diagnóstico de melanoma metastásico de origen desconocido es infrecuente⁸. Si bien en nuestra paciente la masa observada en la curvatura mayor podría haber correspondido a un melanoma primario gástrico, era poco probable debido al gran número de lesiones encontradas. El aspecto amelanótico (atípico) de un hipotético melanoma primario podría haber sido el responsable de su no detección.

En conclusión, el melanoma debe ser incluido como una posibilidad más dentro del diagnóstico diferencial de las lesio-

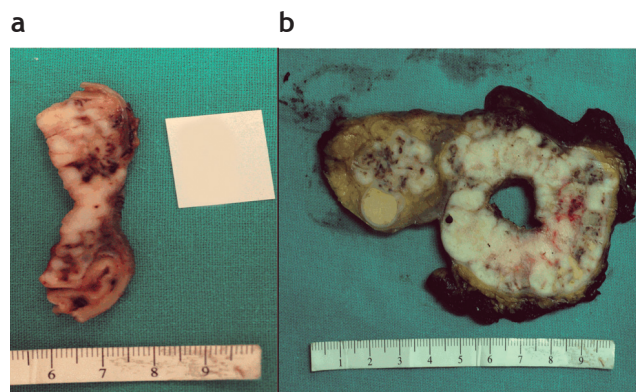


Figura 3 (a) Corte axial de la pieza macroscópica obtenida en la gastrectomía total: se constata la presencia de una lesión sólida dependiente de la pared gástrica. (b) Corte coronal de la pieza macroscópica obtenida en la resección intestinal: se observa una gran masa y, adyacente a esta, la lesión acompañante (también evidente en la tomografía).

nes tumorales del tracto gastrointestinal, incluso cuando no se conozca un melanoma primario o los pacientes no tengan antecedentes que orienten a ello. Su elevada incidencia de afectación intestinal así lo justifica. Además, aunque la casuística sea reducida, no es recomendable descartar la aparición de un melanoma en un individuo albino, una vez que ya se consideraron las patologías más probables.

Conflicto de intereses

Los autores declaran no tener ningún conflicto de intereses.

Bibliografía

1. Terenziani M, Spreafico F, Serra A, Podda M, Cereda S, Belli F. Amelanotic melanoma in a child with oculocutaneous albinism. *Med Pediatr Oncol*. 2003;4:179-80.
2. Vera Gordillo ME, Valarezo Jaramillo A, Ollague Torres JM. Melanoma nodular amelanótico en un paciente albino con nevus displásicos familiares. *Revista científica de la Sociedad Ecuatoriana de Dermatología (serial on-line)*. Enero 2006;3 [consultado Dic 2012]. Disponible en: <http://www.medicosecuador.com/revistadermatologia/vol3num1/casosclnicos/melanoma.html>
3. Efem SE, Asuquo ME, Ebughe G. Malignant melanoma in an albino. *Sudan JMS*. 2009;4:403-6.
4. Perry PK, Silverberg NB. Cutaneous malignancy in albinism. *Cutis*. 2001;67:427-30.
5. Huang YJ, Wu HM, Lin MT. Multiple small-bowel intussusceptions caused by metastatic malignant melanoma. *Am J Surg*. 2008;196:e1-2.
6. Fishman EK, Kuhlman JE, Schuchter LM, Miller JA 3rd, Magid D. CT of malignant melanoma in the chest, abdomen, and musculoskeletal system. *Radiographics*. 1990;10:603-20.
7. Kawashima A, Fishman EK, Kuhlman JE, Schuchter LM. CT of malignant melanoma: patterns of small bowel and mesenteric involvement. *J Comput Assist Tomogr*. 1991;15:570-4.
8. Kamposioras K, Pentheroudakis G, Pectasides D, Pavlidis N. Malignant melanoma of unknown primary site. To make the long story short. A systematic review of the literature. *Crit Rev Oncol Hematol*. 2011;78:112-26.