



## CARTAS CIENTÍFICAS

### Metástasis en la túnica vaginal del testículo derecho de adenocarcinoma colorrectal



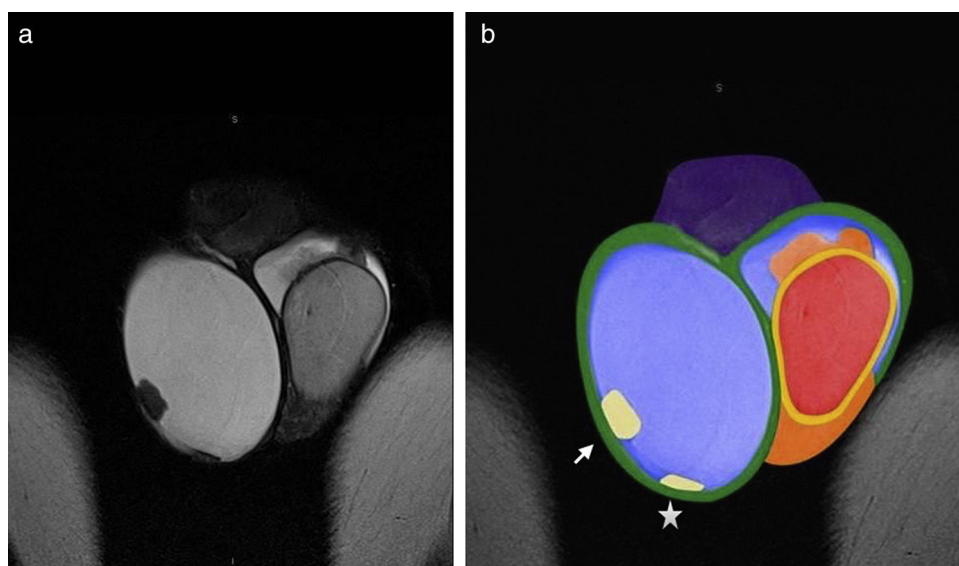
### Colonic adenocarcinoma seeding on tunica vaginalis of the right testis

Estimada Editora:

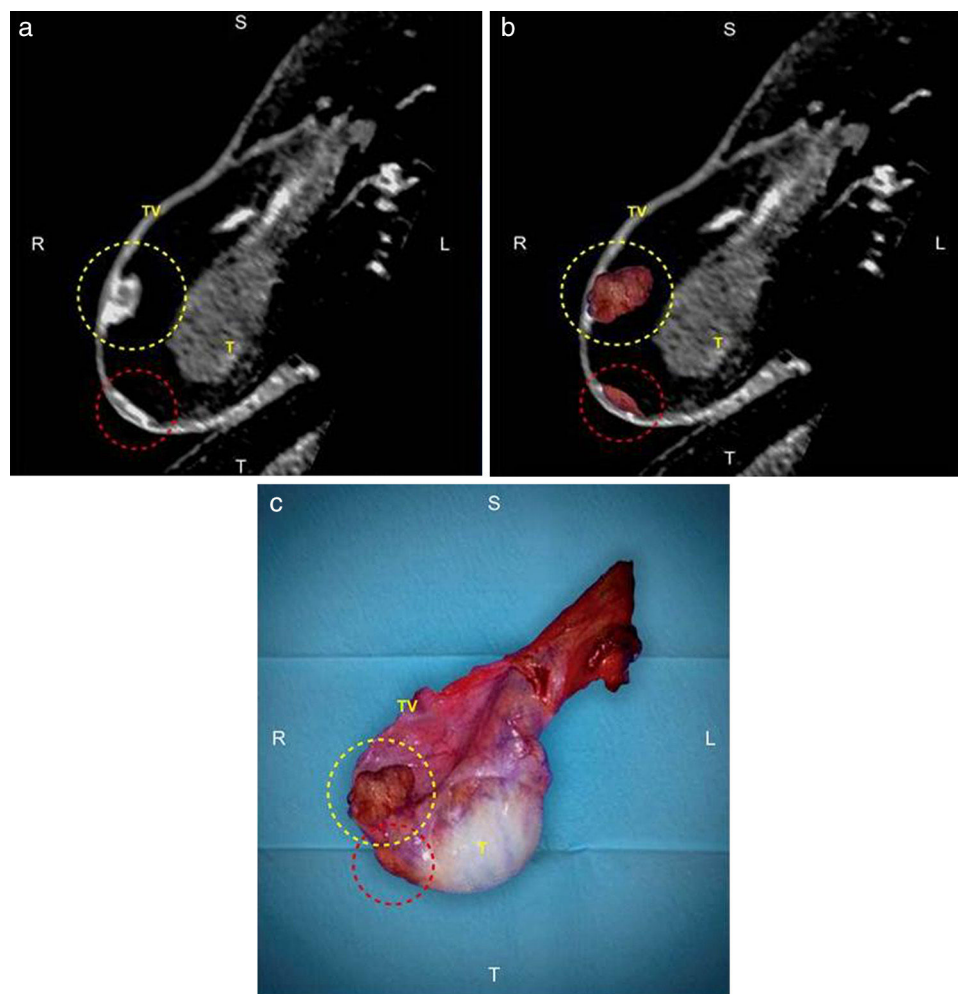
Las estructuras extratesticulares son el cordón espermático, el epidídimo y la túnica vaginal (TV) que se divide en visceral (LTV) y parietal (LPTV). Se estima que menos del 3% de las masas extratesticulares son malignas y, de ellas, menos del 9% son de origen secundario. Este proceso aparece generalmente en el contexto de una enfermedad oncológica avanzada y raramente es la primera manifestación de un cáncer primario desconocido<sup>1</sup>. Los tumores que metastatizan, en orden de frecuencia, son el prostático, el pulmonar, el melanoma, y los del colon, el riñón decreciente, el estómago y el páncreas<sup>2-5</sup>.

Presentamos un varón de 66 años que consultó por un agrandamiento indoloro del testículo derecho de un mes de evolución. Tres años antes se le había realizado una sigmoidectomía por un adenocarcinoma colorrectal de bajo grado estadio III (T3 N1 Mx). El antígeno carcinoembrionario era elevado y el CA 19-9, normal. La ecografía evidenció un hidrocele derecho, moderado y no septado, junto con una lesión sólida de 20 mm en relación con la pared escrotal. La resonancia magnética (RM) informó un engrosamiento difuso de la lámina parietal de la túnica vaginal con una lesión plana y otra exofítica multilobulada, ambas hipointensas en ponderación T1 y T2 con realce periférico. Dada la sospecha clínica de metástasis de cáncer de colon en la túnica vaginal, se programó una orquiectomía radical derecha y el diagnóstico se confirmó por anatomía patológica. El paciente respondió parcialmente a la quimioterapia y falleció debido al compromiso peritoneal y hepático avanzado.

La ecografía es el método de elección en la evaluación inicial del escroto, ya que tiene una buena sensibilidad discriminando la localización intra o extratesticular. Si bien la mayoría de las lesiones extratesticulares son quísticas y



**Figura 1** Ubicación anatómica de las lesiones metastásicas. (a) Resonancia magnética en corte coronal con secuencia ponderada en T2 y (b) fusión de la RM con esquema para visualizar la ubicación anatómica de las lesiones metastásicas. Se identifica: la lesión nodular-exofítica localizada en la túnica vaginal (flecha) y la lesión plana localizada en la túnica vaginal en amarillo claro (asterisco); la túnica albugínea más la lámina visceral de la túnica vaginal en amarillo, el testículo izquierdo en rojo, el epidídimo en naranja, el hidrocele en celeste, la lámina parietal de la túnica vaginal en verde y el pene en violeta.



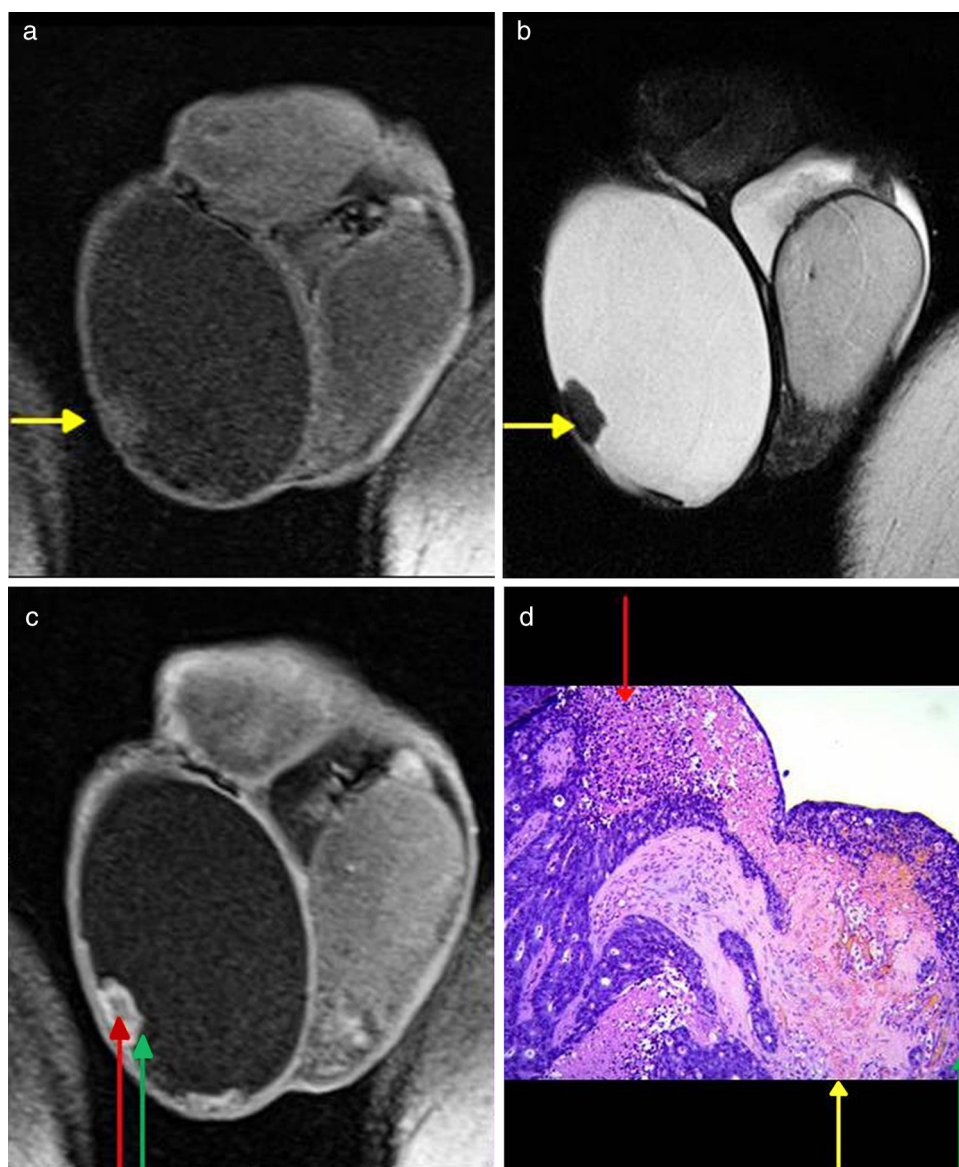
**Figura 2** Correlación entre la RM y la macroscopia. (a) Reconstrucción multiplanar de la secuencia ponderada en T1 con gadolinio en RM; (b) fusión con la macroscopia de la RM; y (c) macroscopia de la orquiectomía radical derecha. El círculo amarillo señala una lesión nodular-exofítica localizada en la túnica vaginal, mientras que el círculo rojo identifica la lesión plana localizada en la túnica vaginal.

benignas, cuando son sólidas es conveniente realizar una RM para completar la evaluación diagnóstica<sup>1,6</sup> (fig. 1). Las metástasis del cáncer de colon en la TV se presentan como lesiones sólidas en relación con la pared escrotal con señal Doppler variable. En la RM se muestran hipointensas en ponderación T1 y T2, con restricción de la difusión y realce<sup>7</sup> (fig. 2).

Cuando se evalúa una lesión sólida dependiente de la túnica vaginal, entre los diagnósticos diferenciales debe considerarse el mesotelioma maligno, que en la ecografía se visualiza con un engrosamiento irregular de la TV con nódulos parietales vegetantes ecogénicos o mixtos, con un centro hipoecoico; mientras que en la RM son iso o hiperintensos en ponderación T2 con realce variable<sup>8</sup>. A pesar de ser menos probable, también hay que tener en cuenta al pseudotumor fibroso. Este tiende a ser hipo o hiperecoico en la ecografía y característicamente hipointenso en ponderación T1 y T2 sin realce<sup>9</sup>.

En nuestro caso, debido a que el paciente antes y después del diagnóstico presentó implantes peritoneales, se estima que la metástasis en la túnica vaginal estaba relacionada con la diseminación a través del conducto peritoneo-vaginal persistente<sup>2,5</sup>.

La forma de presentación más frecuente en la anatomía patológica es con estructuras glandulares complejas, formadas por células epiteliales atípicas. También se pueden encontrar áreas con estroma desmoplásico, que implica la proliferación fibrosa alrededor del tumor (lo que explicaría la hipointensidad en T1 y T2 observada en nuestro paciente), y áreas centrales de necrosis sucia, que responden a restos necróticos en la luz glandular (lo que explicaría el realce periférico observado) (fig. 3). El patrón más común en la inmunohistoquímica, tal como se constató en nuestro paciente, es la positividad para CK20 y CDX-2, que expresa la diferenciación entérica, y la negatividad para CK7, que fue positiva en las áreas respetadas<sup>3,5,10</sup>.

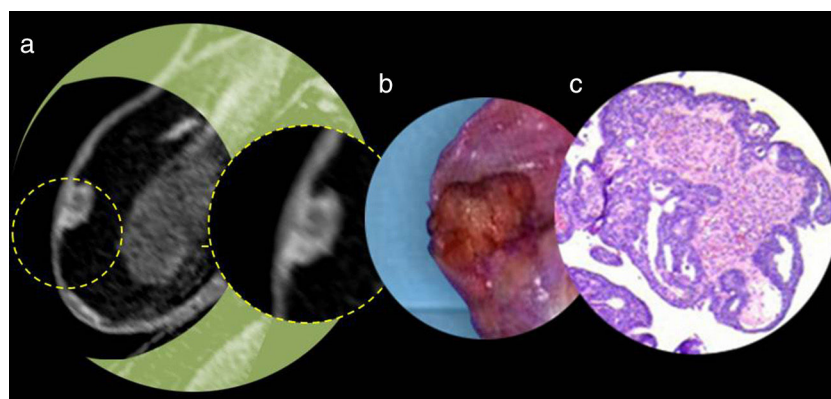


**Figura 3** Correlación entre los hallazgos de la RM con la anatomía patológica. RM (a) en corte coronal con secuencia en ponderación T1, (b) en corte coronal con secuencia ponderada en T2 y (c) en corte coronal con secuencia ponderada en T1 con gadolinio. (d) Anatomía patológica (H&E 40x). Las flechas amarillas indican la correlación entre la hipointensidad característica en ponderación T1 y T2 con las áreas desmoplásicas en la anatomía patológica. Las flechas rojas señalan la correlación entre la hipointensidad central en la secuencia ponderada en T1 con gadolinio y las áreas de necrosis sucia central en la anatomía patológica. Las flechas verdes muestran la correlación entre la hiperintensidad periférica en la secuencia ponderada en T1 con gadolinio y las áreas de proliferación celular atípica en la anatomía patológica.

Toda masa testicular sugestiva de malignidad debe ser resecada. La orquiectomía radical por vía inguinal, en este sentido, es el método de elección (fig. 4). Algunos autores concluyen que si el testículo se encuentra comprometido, resulta difícil controlar la enfermedad y estiman un tiempo promedio de supervivencia después del diagnóstico de nueve meses<sup>2</sup>.

### Confidencialidad de los datos

Los autores declaran que han seguido los protocolos de su centro de trabajo sobre la publicación de datos de pacientes y que todos los pacientes incluidos en el estudio han recibido información suficiente y han dado su consentimiento informado por escrito para participar en dicho estudio.



**Figura 4** Correlación entre la RM, la macroscopia y la microscopia. (a) RM en corte coronal con secuencia ponderada en T1 con gadolinio y la magnificación de la zona de interés, (b) magnificación de la zona de interés de la macroscopia y (c) magnificación de la zona de interés de la microscopia.

## Conflicto de intereses

Los autores declaran no tener ningún conflicto de intereses.

## Bibliografía

- Derchi LE, Simonato A. Imaging scrotal lumps in adults: tumors. En: Bertolotto M, Trombetta C, editores. Scrotal pathology. Medical Radiology Diagnostic. Berlin: Springer-Verlag; 2012. p. 173–7.
- Charles W, Joseph G, Hunis B, Rankin L. Metastatic colon cancer to the testicle presenting as testicular hydrocele. *J Clin Oncol*. 2005;23:5256–7.
- Tiong HY, Kew CY, Tan KB, Salto-Tellez M, Leong AF. Metastatic testicular carcinoma from the colon with clinical, immunophenotypic, and molecular characterization: report of a case. *Dis Colon Rectum*. 2005;48:582–5.
- Cassidy F, Ishioka KM, McMohan CJ, Chu P, Sakamoto K, Lee K, et al. MR imaging of scrotal tumors and pseudotumors. *Radiographics*. 2010;30:665–83.
- Puñal Pereira A, Paredes Cotoré JP, Veites Pérez-Quintela B, Puñal Rodríguez JA, Carpintero Saiz ML. Vaginal tunic metastasis as a first sign of colorectal cancer. *Cir Esp*. 2009;86:184–6.
- Woodward PJ, Schwab CM, Sesterhenn IA. From the archives of the AFIP: extratesticular scrotal masses: radiologic-pathologic correlation. *Radiographics*. 2003;23:215–40.
- Tsili A, Giannakis D, Sylakos A, Ntorkou A, Sofikitis N, Argyropoulou M. MR imaging of scrotum. *Magn Reson Imaging Clin N Am*. 2014;22:217–38.
- Levy AD, Shaw JC, Sobin LH. Secondary tumors and tumorlike lesions of the peritoneal cavity: imaging features with pathologic correlation. *Radiographics*. 2009;29:347–73.
- Garriga V, Serrano A, Marin A, Medrano S, Roson N, Pruna X. US of the tunica vaginalis testis: anatomic relationships and pathologic conditions. *Radiographics*. 2009;29:2017–32.
- Fleming M, Ravula S, Tatischev SF, Wang HL. Colorectal carcinoma: pathologic aspects. *J Gastrointest Oncol*. 2012;3:153–73.

P. Causa Andrieu<sup>a,\*</sup>, J.R. Coronil<sup>a</sup>, S. Tirapegui<sup>b</sup>, J. Ocantos<sup>a</sup>, D. Mysler<sup>a</sup>, M. Isola<sup>c</sup> y G. Gueglio<sup>b</sup>

<sup>a</sup> Servicio de Diagnóstico por Imágenes, Hospital Italiano de Buenos Aires, Ciudad Autónoma de Buenos Aires, Argentina

<sup>b</sup> Servicio de Urología, Hospital Italiano de Buenos Aires, Ciudad Autónoma de Buenos Aires, Argentina

<sup>c</sup> Servicio de Anatomía Patológica, Hospital Italiano de Buenos Aires, Ciudad Autónoma de Buenos Aires, Argentina

\* Autor para correspondencia.

Correo electrónico: [pamela.causa@hospitalitaliano.org.ar](mailto:pamela.causa@hospitalitaliano.org.ar) (P. Causa Andrieu).

<http://dx.doi.org/10.1016/j.rard.2016.05.003>  
0048-7619/

© 2016 Sociedad Argentina de Radiología. Publicado por Elsevier España, S.L.U. Este es un artículo Open Access bajo la licencia CC BY-NC-ND (<http://creativecommons.org/licenses/by-nc-nd/4.0/>).

## Coledocolitiasis complicada en el lactante: abordaje transvesicular



### Complicated choledocholithiasis in an infant: a transvesical approach

*Estimada Editora:*

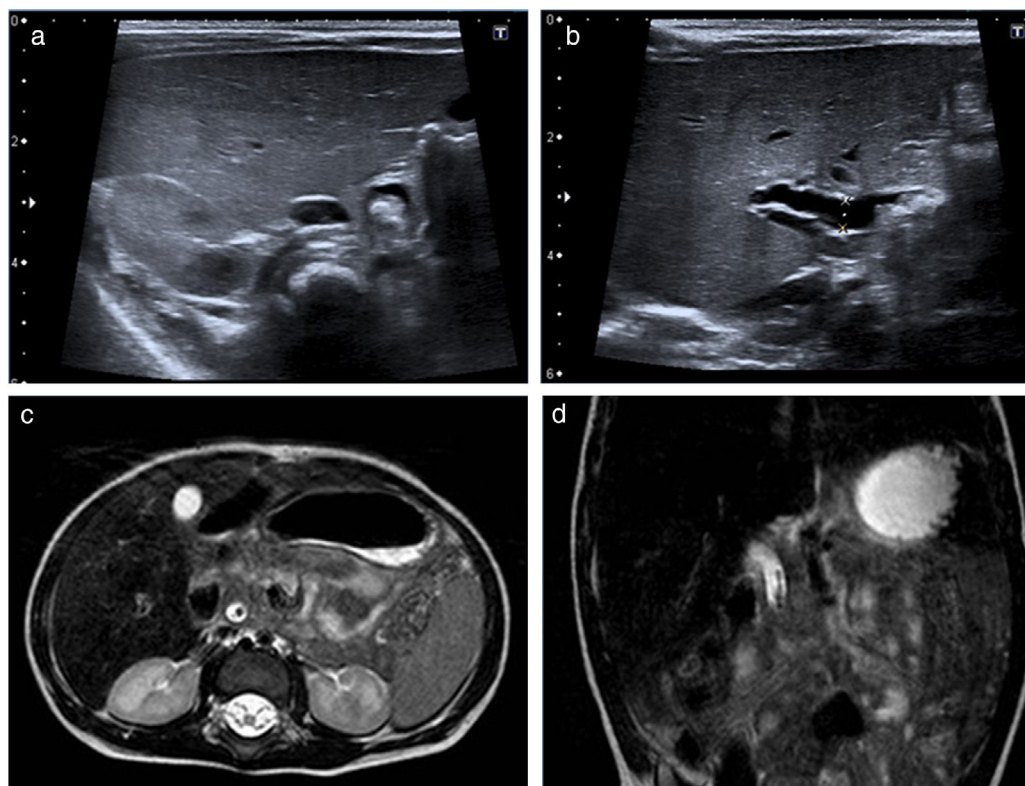
La coledocolitiasis en el lactante es una entidad infrecuente<sup>1</sup>. En los últimos años, se ha observado un aumento de su prevalencia, debido al uso de la ecografía y a la mayor supervivencia de pacientes con enfermedades graves<sup>1</sup>. Cuando cursa en forma de ictericia obstructiva, existen varios tratamientos, como cirugía, colangiopancreatografía retrógrada endoscópica (CPRE) y abordaje percutáneo<sup>2</sup>; todos métodos ampliamente desarrollados en la población adulta. En Pediatría, sin embargo, el tratamiento de la litiasis biliar complicada varía con la edad<sup>3</sup>. Al igual que en los adultos, en los niños mayores y adolescentes se considera de elección la CPRE seguida de colecistectomía, pero esta exploración en neonatos y lactantes es técnicamente difícil, por lo que se sugiere como tratamiento alternativo el abordaje transcístico por punción vesicular. Esta técnica, además de permitir la expulsión de la litiasis, ayuda a valorar la vía biliar y descartar anomalías subyacentes. Presentamos dos casos de lactantes que cursaron con ictericia obstructiva y dilatación de la vía biliar secundaria a coledocolitiasis y que fueron

tratados con esta técnica. En nuestra experiencia, resultó eficaz y bien tolerada.

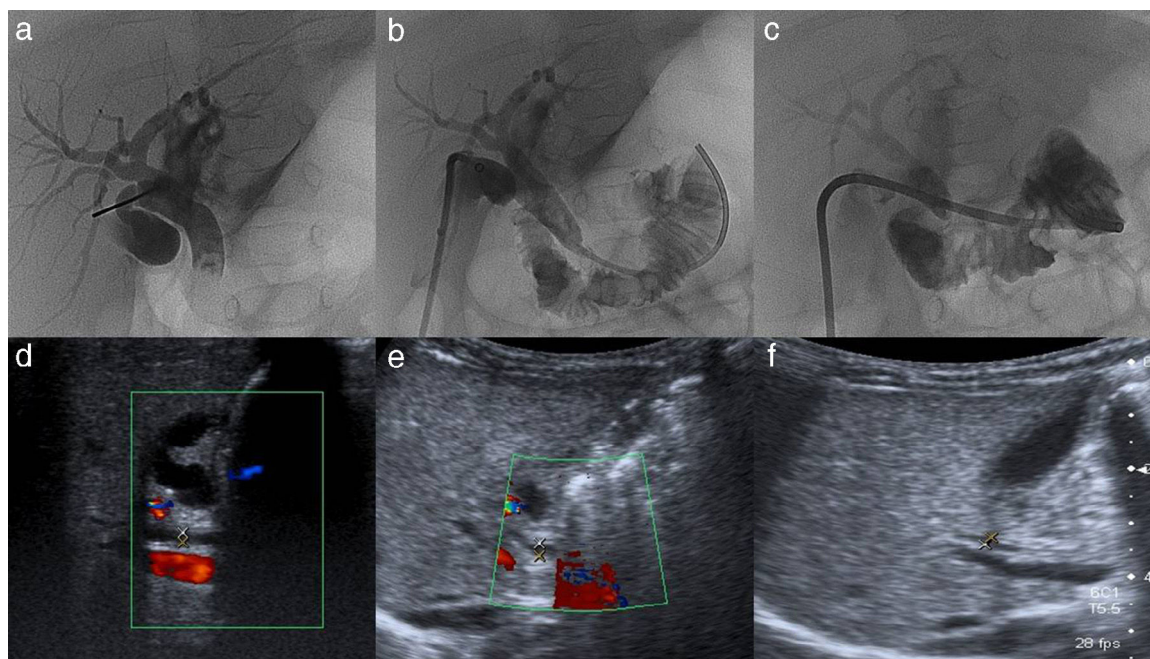
La primera paciente, de dos meses de edad y un peso de 4125 g, si bien no tenía factores de riesgo predisponentes, presentó un cuadro de colestasis con hallazgos compatibles con obstrucción de la vía biliar: ictericia a partir de la cuarta semana de vida, con deposiciones hipocólicas desde la segunda semana y posteriormente acólicas, coluria y prurito ocasional. No desarrolló fiebre ni otros signos de infección. En el laboratorio clínico se observó una bilirrubina máxima de 8 mg/dl y un aumento de la gamma glutamil transpeptidasa (GGT) de hasta 1060 UI/L (normal: 5-55 UI/L), mientras que la ecografía y la resonancia magnética (RM) realizadas confirmaron barro biliar y coledocolitiasis obstructiva distal con dilatación retrógrada de la vía biliar (figs. 1-2).

La segunda paciente, de un mes y medio de edad y 4790 g de peso, presentó un cuadro de colestasis con heces hipocólicas de diez días de evolución y, en las 24 horas, ictericia. No tuvo fiebre. Como diagnósticos previos, figuraban un drenaje venoso pulmonar anómalo total infradiaphragmático intervenido, un trombo en la aurícula derecha, una lesión isquémica bilateral en la arteria cerebral media, una cavernomatosis portal y la coledocolitiasis. El análisis de laboratorio reveló bilirrubina total de 5,5 mg/dL (directa 4,9 mg/dL) y GGT de 1065 UI/L. Se realizó una ecografía en la que se confirmó la coledocolitiasis obstructiva distal.

Ambas pacientes fueron remitidas para tratamiento percutáneo de la obstrucción, tras el fracaso del tratamiento médico habitual con vitaminas liposolubles, ácido ursodeoxicólico, profilaxis antibiótica, dieta absoluta y hidratación



**Figura 1** Paciente 1: (a y b) la ecografía y (c y d) la resonancia magnética muestran dilatación de la vía biliar extrahepática (colédoco 5 mm) con contenido distal.

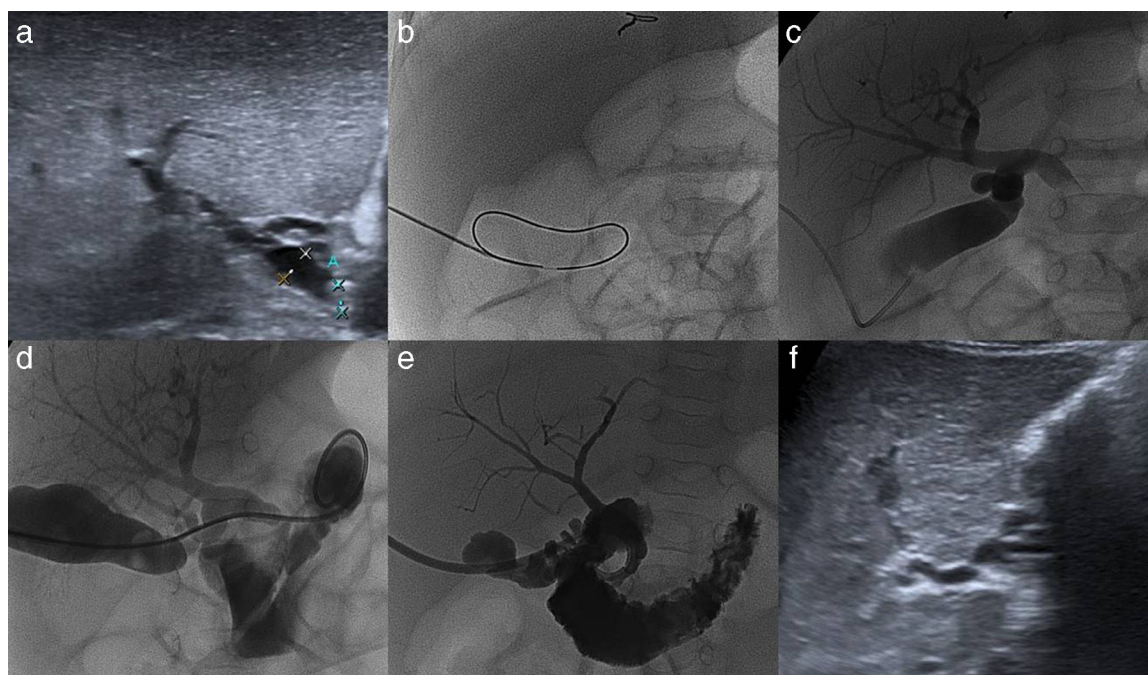


**Figura 2** Paciente 1: (a) la punción vesicular y la colangiografía revelan dilatación biliar secundaria a litiasis distal. Se observa (b) la cateterización distal a la obstrucción y (c) la implantación del drenaje biliar interno-externo. (d, e y f) Los controles seriados de la vía biliar evidencian un colédoco de calibre normal (1,4 mm).

parenteral (fig. 3). Debido a que presentaban cálculos en el colédoco distal y la dilatación de la vía biliar intrahepática era mínima, se realizó en ambos casos un abordaje transcístico mediante punción de la vesícula biliar.

Para el abordaje de la vesícula se empleó una aguja Chiba 22 G (Cook Medical®, Bloomington, Indiana, Estados Unidos), una microguía de nitinol de 0,018'' (Covidien, Dublín,

Irlanda) y un sistema introductor tricoaxial (AccuStick™ Boston Scientific™, Marlborough, Massachusetts, Estados Unidos). La colangiografía percutánea reveló un cálculo distal enclavado y la dilatación retrógrada de la vía biliar. Se cateterizó la vía biliar distal al cálculo mediante el uso de un catéter preformado con curva multipropósito y una guía hidrofílica, y se implantó un drenaje biliar interno-externo



**Figura 3** Paciente 2: (a) colédoco dilatado (3,7 mm) con contenido distal (4 mm). Se observa (b) el abordaje vesicular, (c) la colangiografía con defecto de repleción distal, dilatación proximal y ausencia de paso del contraste al duodeno, y (d) la cateterización distal a la obstrucción. (e y f) El control a la semana identifica una mejoría de la dilatación y la desaparición de la litiasis.

(7 F). Durante el procedimiento se hicieron lavados con suero fisiológico, que se continuaron realizando en los días sucesivos en planta.

En ambos casos, se evidenció un éxito clínico a partir de las primeras 48h desde la implantación del drenaje, con deposiciones coloreadas y mejoría de la ictericia. Además, las pacientes permanecieron asintomáticas y afebriles durante el resto del ingreso y los laboratorios fueron mejorando progresivamente (al alta, la paciente 1 tenía bilirrubina 0,8 mg/dL, GGT 242 UI/L; y la paciente 2, bilirrubina 2,5 mg/dL -directa 1,05 mg/dL-). El primer caso, a su vez, logró expulsar el cálculo con las heces.

En su evolución han permanecido asintomáticas y anictéricas, y los controles ecográficos seriados han mostrado la resolución de la dilatación de la vía biliar durante un período de seguimiento superior a un año, así como la completa normalización de los niveles de bilirrubina y GGT.

Si bien el diagnóstico de la litiasis biliar en Pediatría ha aumentado en los últimos años debido a un mayor uso de la ecografía, continúa siendo una patología rara, con una prevalencia del 1%<sup>4,5</sup>. El síndrome de bilis espesa se define como la obstrucción del conducto hepatocolédoco por barro biliar en pacientes sin alteraciones anatómicas o de la composición de la bilis. Los principales factores de riesgo para desarrollar colelitiasis en este grupo etario se relacionan con enfermedades hematológicas (anemia falciforme, esferocitosis, leucemia, linfoma), cirugía cardíaca, prematuridad, uso de cefalosporinas y nutrición parenteral total, entre otros<sup>4,6</sup>.

A pesar de que se han propuesto distintos algoritmos terapéuticos universales para el manejo de estos pacientes, si el tratamiento médico no resuelve el cuadro, se elige el abordaje invasivo dependiendo de la edad<sup>2,7</sup>. En el caso de los lactantes, se han comunicado unos pocos pacientes con distintos enfoques terapéuticos, endoscópicos o quirúrgicos<sup>3,8-10</sup>.

El manejo resulta controvertido y depende fundamentalmente de los recursos asistenciales y la experiencia propia de cada centro. En nuestra institución, que es de referencia nacional en Hepatología infantil y hay probada experiencia en Radiología intervencionista pediátrica, se resolvió mediante abordaje transvesicular, sin complicaciones en ninguno de los dos casos derivados. Por ello, lo consideramos una alternativa a conocer y considerar en el manejo de la litiasis en lactantes pequeños.

## Confidencialidad de los datos

Los autores declaran que han seguido los protocolos de su centro de trabajo sobre la publicación de datos de pacientes y que todos los pacientes incluidos en el estudio han recibido información suficiente y han dado su consentimiento informado por escrito para participar en dicho estudio.

## Conflicto de intereses

Los autores del trabajo declaran no tener ningún conflicto de intereses.

## Bibliografía

1. St-Vil D, Yazbeck S, Luks FI, Hancock BJ, Filiatrault D, Youssef S. Cholelithiasis in newborns and infants. *J Pediatr Surg.* 1992;27:1305-7.
2. Tannuri AC, Leal AJ, Velhote MC, Gonçaves ME, Tannuri U. Management of gallstone disease in children: a new protocol based on the experience of a single center. *J Pediatr Surg.* 2012;47:2033-8.
3. Jeanty C, Derderian SC, Courtier J, Hirose S. Clinical management of infantile cholelithiasis. *J Pediatr Surg.* 2015;50:1289-92.
4. Bogue CO, Murphy AJ, Gerstle JT, Moineddin R, Daneman A. Risk factors, complications and outcomes of gallstones in children: a single-center review. *J Pediatr Gastroenterol Nutr.* 2010;50:303-8.
5. Debray D, Franchi-Abella S, Irtan S, Girard M. Cholelithiasis in infants, children and adolescents. *Presse Med.* 2012;41:466-73.
6. Wesdorp I, Bosman D, de Graaff A, Aronson D, van der Blij F, Taminiau J. Clinical presentations and predisposing factors of cholelithiasis and sludge in children. *J Pediatr Gastroenterol Nutr.* 2000;31:411-7.
7. Vrochides DV, Sorrells DL Jr, Kurkchubasche AG, Wesselhoeft CW Jr, Tracy TF Jr, Luks FI. Is there a role for routine preoperative endoscopic retrograde cholangiopancreatography for suspected choledocholithiasis in children? *Arch Surg.* 2005;140:359-61.
8. Hill SJ, Wulkan ML, Parker PM, Jones TK, Heiss KF, Clifton MS. Management of the pediatric patient with choledocholithiasis in an era of advanced minimally invasive techniques. *J Laparoendosc Adv Surg Tech A.* 2014;24:38-42.
9. Thomas M, Kadiwar K, Domajnko B, Santos MC. Choledocholithiasis in a 4-month-old infant. *J Pediatr Surg.* 2007;42:E19-21.
10. Chang JH, Kim KJ, Moon KR. Surgical treatment of cholelithiasis and choledocholithiasis in a 2-month-old premature and low birth weight infant. *Pediatr Surg Int.* 2005;21:403-4.

M.D. Ponce Dorrego\*, T. Hernández Cabrero,  
J.R. Novo Torres, J.I. Acitores Suz y G. Garzón Möll

*Radiología Vasculare e Intervencionista, Hospital Universitario La Paz, Madrid, España*

\* Autor para correspondencia.

Correo electrónico: [mdponcedorrego@gmail.com](mailto:mdponcedorrego@gmail.com)  
(M.D. Ponce Dorrego).

<http://dx.doi.org/10.1016/j.rard.2016.07.007>  
0048-7619/

© 2016 Sociedad Argentina de Radiología. Publicado por Elsevier España, S.L.U. Este es un artículo Open Access bajo la licencia CC BY-NC-ND (<http://creativecommons.org/licenses/by-nc-nd/4.0/>).

## Dermatomiositis: causa infrecuente de calcificaciones mamarias



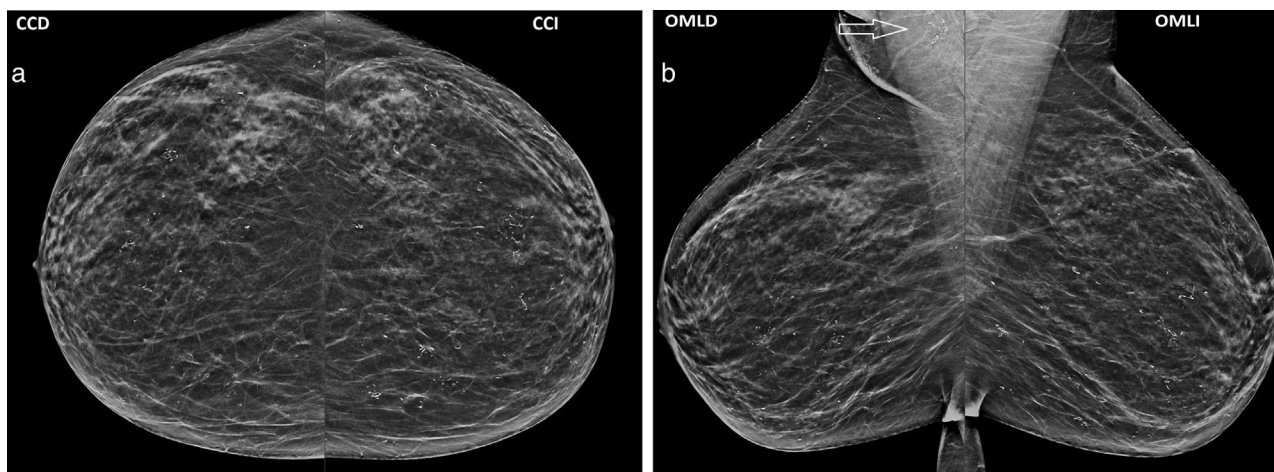
### Dermatomyositis: uncommon cause of breast calcifications

*Estimada Editora:*

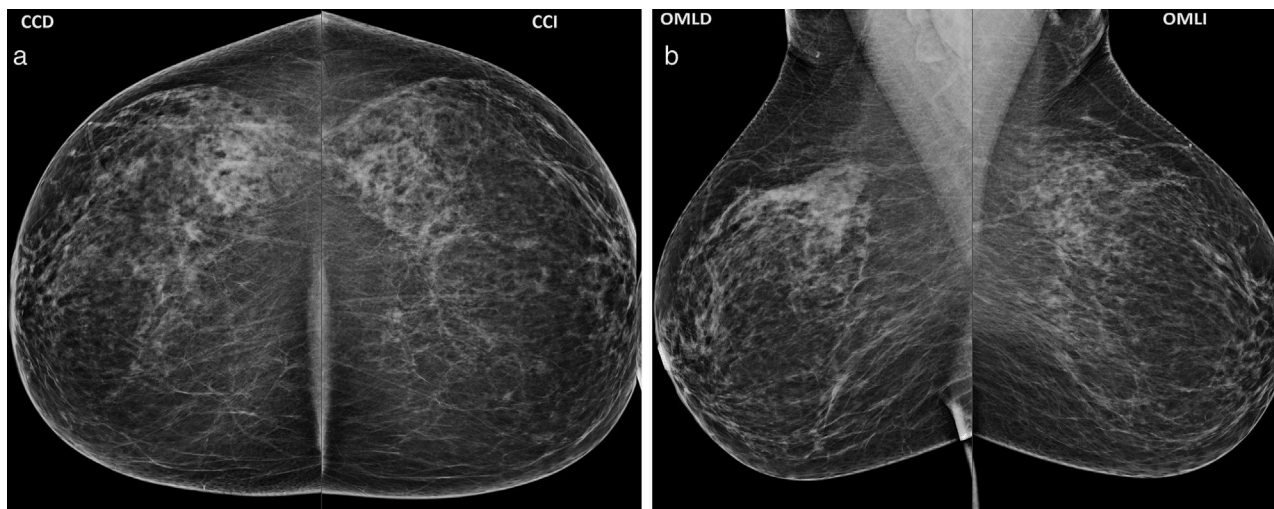
La dermatomiositis es una enfermedad autoinmune sistémica de origen desconocido. Clínicamente se manifiesta con debilidad muscular y alteraciones cutáneas. La incidencia es de 5-10 casos por millón de personas y su prevalencia se encuentra entre el 10-60% por millón, siendo dos veces más frecuente en mujeres que en hombres. Presenta dos picos de incidencia: uno en la infancia (menores de 10 años de edad) y otro entre los 45 y 60 años de edad<sup>1,2</sup>.

En niños, la calcificación (calcinosis) de tejidos blandos es más habitual en los sitios anatómicos expuestos a microtraumatismos, como codos y rodillas. Dependiendo de su severidad, el tratamiento temprano puede hacerla disminuir o desaparecer. En adultos, puede estar asociada a un síndrome paraneoplásico (cáncer de ovario en primer lugar, de mama y, menos comúnmente, de pulmón y páncreas).<sup>2-4</sup> La sospecha diagnóstica se confirma con las enzimas musculares séricas (principalmente la creatincinasa), la electromiografía (fibrilaciones o descargas repetitivas anómalas) y la biopsia muscular (necrosis de fibras musculares o atrofia perifascicular). El tratamiento consiste en corticoides e inmunosupresores<sup>1,2</sup>.

Se comunica un caso de una paciente de 45 años de edad con dermatomiositis, que presentó en el estudio mamográfico de cribado múltiples calcificaciones distróficas bilaterales (fig. 1), no evidentes en el control anual anterior (BIRADS 1; fig. 2). Los ganglios axilares tenían una



**Figura 1** (a) Proyección cráneo-caudal (CC) izquierda (I) y derecha (D) evidencia múltiples calcificaciones distróficas bilaterales simétricas. (b) Las proyecciones oblicuas mediolaterales (OML) muestran calcificaciones distróficas mamarias y en proyección axilar derecha (flecha).



**Figura 2** (a) Mamografía de cribado anual anterior, en proyección CC, evidencia glándulas mamarias con ausencia de hallazgos imagenológicos (BIRADS 1). (b) La proyección OML de cribado anual anterior identifica glándula mamaria de apariencia normal (BIRADS 1).



morfología y un tamaño de apariencia normal. En la ecografía de las mamas se describieron dos quistes simples en hora 8 en la derecha y en hora 3 en la izquierda (BIRADS 2), mientras que en la ecografía ginecológica se identificaron dos miomas intramurales como hallazgos positivos. Mediante los estudios ecográficos se descartó el compromiso ovárico y mamario (posiblemente presente en un síndrome paraneoplásico). La paciente refirió debilidad muscular proximal simétrica en los miembros y alteraciones cutáneas, con una evolución de 20 años. Al momento de la sospecha clínica, su médico reumatólogo le había indicado pruebas diagnósticas complementarias: la electromiografía constató miopatía inflamatoria y el laboratorio reveló una elevación de enzimas musculares.

En el examen físico se constató un eritema de párpados y de zona periorbitaria (eritema en heliotropo) e hiperqueratosis en los dedos de la mano (mano de mecánico). La paciente mencionó tratamiento con azatioprina, metotrexato y prednisona, por lo que los hallazgos mamográficos se interpretaron en relación con una calcinosis mamaria.

En el cribado mamográfico es importante conocer que las enfermedades del colágeno pueden afectar la glándula mamaria, como en nuestro caso que la dermatomiositis se mostró en forma de calcificaciones distróficas<sup>5</sup>. Los factores de riesgo que incrementan la aparición de calcinosis incluyen un diagnóstico a temprana edad o el retraso en el diagnóstico y tratamiento.

La bilateralidad y la simetría de las calcificaciones, el diagnóstico y el tratamiento oportuno, más la ecografía mamaria y ginecológica con hallazgos benignos, nos permiten clasificar las calcificaciones mamarias como distróficas de aspecto benigno (BIRADS 2).

Saluda a Ud. con distinguida consideración, la autora

## Confidencialidad de los datos

La autora declara que ha seguido los protocolos de su centro de trabajo sobre la publicación de datos de pacientes

y que todos los pacientes incluidos en el estudio han recibido información suficiente y han dado su consentimiento informado por escrito para participar en dicho estudio.

## Conflicto de intereses

La autora del trabajo declara no tener ningún conflicto de intereses.

## Bibliografía

1. López M, Martínez V, Ramos Garibay A, Arias Godínez AC, Champet Lima AM. Dermatomiositis clásica. Presentación de dos casos clínicos. *Rev Cent Dermatol Pascua*. 2006;15:209–16.
2. Bielsa Marsol I. Dermatomiositis. *Reumatol Clin*. 2009;5:216–22.
3. Namas R, Beydoun N, Meysami A. Breast calcinosis in a patient with dermatomyositis. *Eur J Rheumatol*. 2016, <http://dx.doi.org/10.5152/eurjrheum.2016.15080>. Disponible en: <http://www.eurjrheumatol.org/sayilar/195/buyuk/6-Breast.pdf> (Accedido Oct, 2016).
4. Feder JM, de Paredes ES, Hogge JP, Wilken JJ. Unusual breast lesions: radiologic-pathologic correlation. *Radiographics*. 1999;19:11–26.
5. Cao MM, Hoyt AC, Bassett LW. Mammographic signs of systemic disease. *Radiographics*. 2011;31:1085–100.

I.M. Sarachi

*Centro Diagnóstico Mon, La Plata, Buenos Aires, Argentina*

*Correos electrónicos: ivelis\_ms@hotmail.com,*

*ivelis.sarachi@gmail.com*

<http://dx.doi.org/10.1016/j.rard.2016.10.009>  
0048-7619/

© 2016 Sociedad Argentina de Radiología. Publicado por Elsevier España, S.L.U. Este es un artículo Open Access bajo la licencia CC BY-NC-ND (<http://creativecommons.org/licenses/by-nc-nd/4.0/>).

## Neumomediastino y enfisema subcutáneo espontáneo posparto con neumotórax asociado



## Spontaneous pneumomediastinum and subcutaneous emphysema postpartum associated with pneumothorax

*Estimada Editora:*

El neumomediastino se caracteriza por presentar aire libre en el mediastino y, según su etiología, se clasifica en espontáneo (NE), cuando no existe causa precipitante evidente, o secundario, si se relaciona con antecedentes de trauma torácico o de procedimientos quirúrgicos o endoscópicos<sup>1,2</sup>.

El desarrollo de neumomediastino durante el parto es un hecho infrecuente durante la práctica diaria. En nuestro caso, luego del diagnóstico, la paciente no requirió mayores intervenciones para la resolución de su patología, pero desconocer esta asociación infrecuente puede derivar en tratamientos innecesarios.

Describimos el caso de una paciente de 18 años de edad, que ingresó al servicio de Obstetricia de nuestro hospital con trabajo de parto de su primer embarazo (no suficientemente controlado). El parto vía vaginal requirió maniobras de Kristeller, consistentes en ejercer presión sobre el fondo uterino en el momento de la contracción. El recién nacido mostró un APGAR 7/10 y pesó 3620 gramos. El alumbramiento fue espontáneo y completo. La paciente presentó un hematoma vulvar, que fue drenado en el momento. Durante este procedimiento refirió dolor torácico y dificultad respiratoria. Al examen físico evidenció crepitación en el hemitórax superior izquierdo y la región laterocervical izquierda. La

morfología y un tamaño de apariencia normal. En la ecografía de las mamas se describieron dos quistes simples en hora 8 en la derecha y en hora 3 en la izquierda (BIRADS 2), mientras que en la ecografía ginecológica se identificaron dos miomas intramurales como hallazgos positivos. Mediante los estudios ecográficos se descartó el compromiso ovárico y mamario (posiblemente presente en un síndrome paraneoplásico). La paciente refirió debilidad muscular proximal simétrica en los miembros y alteraciones cutáneas, con una evolución de 20 años. Al momento de la sospecha clínica, su médico reumatólogo le había indicado pruebas diagnósticas complementarias: la electromiografía constató miopatía inflamatoria y el laboratorio reveló una elevación de enzimas musculares.

En el examen físico se constató un eritema de párpados y de zona periorbitaria (eritema en heliotropo) e hiperqueratosis en los dedos de la mano (mano de mecánico). La paciente mencionó tratamiento con azatioprina, metotrexato y prednisona, por lo que los hallazgos mamográficos se interpretaron en relación con una calcinosis mamaria.

En el cribado mamográfico es importante conocer que las enfermedades del colágeno pueden afectar la glándula mamaria, como en nuestro caso que la dermatomiositis se mostró en forma de calcificaciones distróficas<sup>5</sup>. Los factores de riesgo que incrementan la aparición de calcinosis incluyen un diagnóstico a temprana edad o el retraso en el diagnóstico y tratamiento.

La bilateralidad y la simetría de las calcificaciones, el diagnóstico y el tratamiento oportuno, más la ecografía mamaria y ginecológica con hallazgos benignos, nos permiten clasificar las calcificaciones mamarias como distróficas de aspecto benigno (BIRADS 2).

Saluda a Ud. con distinguida consideración, la autora

## Confidencialidad de los datos

La autora declara que ha seguido los protocolos de su centro de trabajo sobre la publicación de datos de pacientes

y que todos los pacientes incluidos en el estudio han recibido información suficiente y han dado su consentimiento informado por escrito para participar en dicho estudio.

## Conflicto de intereses

La autora del trabajo declara no tener ningún conflicto de intereses.

## Bibliografía

1. López M, Martínez V, Ramos Garibay A, Arias Godínez AC, Champet Lima AM. Dermatomiositis clásica. Presentación de dos casos clínicos. *Rev Cent Dermatol Pascua*. 2006;15:209–16.
2. Bielsa Marsol I. Dermatomiositis. *Reumatol Clin*. 2009;5:216–22.
3. Namas R, Beydoun N, Meysami A. Breast calcinosis in a patient with dermatomyositis. *Eur J Rheumatol*. 2016, <http://dx.doi.org/10.5152/eurjrheum.2016.15080>. Disponible en: <http://www.eurjrheumatol.org/sayilar/195/buyuk/6-Breast.pdf> (Accedido Oct, 2016).
4. Feder JM, de Paredes ES, Hogge JP, Wilken JJ. Unusual breast lesions: radiologic-pathologic correlation. *Radiographics*. 1999;19:11–26.
5. Cao MM, Hoyt AC, Bassett LW. Mammographic signs of systemic disease. *Radiographics*. 2011;31:1085–100.

I.M. Sarachi

*Centro Diagnóstico Mon, La Plata, Buenos Aires, Argentina*

*Correos electrónicos: ivelis\_ms@hotmail.com,*

*ivelis.sarachi@gmail.com*

<http://dx.doi.org/10.1016/j.rard.2016.10.009>  
0048-7619/

© 2016 Sociedad Argentina de Radiología. Publicado por Elsevier España, S.L.U. Este es un artículo Open Access bajo la licencia CC BY-NC-ND (<http://creativecommons.org/licenses/by-nc-nd/4.0/>).

## Neumomediastino y enfisema subcutáneo espontáneo posparto con neumotórax asociado



### Spontaneous pneumomediastinum and subcutaneous emphysema postpartum associated with pneumothorax

*Estimada Editora:*

El neumomediastino se caracteriza por presentar aire libre en el mediastino y, según su etiología, se clasifica en espontáneo (NE), cuando no existe causa precipitante evidente, o secundario, si se relaciona con antecedentes de trauma torácico o de procedimientos quirúrgicos o endoscópicos<sup>1,2</sup>.

El desarrollo de neumomediastino durante el parto es un hecho infrecuente durante la práctica diaria. En nuestro caso, luego del diagnóstico, la paciente no requirió mayores intervenciones para la resolución de su patología, pero desconocer esta asociación infrecuente puede derivar en tratamientos innecesarios.

Describimos el caso de una paciente de 18 años de edad, que ingresó al servicio de Obstetricia de nuestro hospital con trabajo de parto de su primer embarazo (no suficientemente controlado). El parto vía vaginal requirió maniobras de Kristeller, consistentes en ejercer presión sobre el fondo uterino en el momento de la contracción. El recién nacido mostró un APGAR 7/10 y pesó 3620 gramos. El alumbramiento fue espontáneo y completo. La paciente presentó un hematoma vulvar, que fue drenado en el momento. Durante este procedimiento refirió dolor torácico y dificultad respiratoria. Al examen físico evidenció crepitación en el hemitórax superior izquierdo y la región laterocervical izquierda. La

gasometría reveló una saturación de oxígeno de 95% aire ambiente.

Dadas las maniobras obstétricas empleadas, se realizó diagnóstico presuntivo de fractura costal y se solicitó una radiografía (Rx) de la parrilla costal. Esta se llevó a cabo con un equipo portátil, pero resultó de mala calidad e insuficiente. Debido a la necesidad de arribar rápido al diagnóstico etiológico del enfisema subcutáneo, el servicio de Cirugía General indicó una tomografía computada (TC) de cuello y tórax, donde se visualizó neumomediastino y enfisema subcutáneo asociado a neumotórax bilateral, sin evidencia de lesiones costales (fig. 1).

Con la finalidad de descartar rotura esofágica se llevó a cabo un tránsito esofágico con contraste yodado, reconociéndose buen pasaje de la sustancia de contraste sin fugas. Dado el buen estado general de la paciente, y luego de excluir otras etiologías, se arribó al diagnóstico definitivo de neumomediastino y enfisema subcutáneo espontáneo posparto asociado a neumotórax bilateral. Se instauró tratamiento higiénico, dietético, sintomático, y observación. La paciente evolucionó favorablemente y recibió el alta médica a los cuatro días de su internación.

El NE es más frecuente en los hombres entre la 2.<sup>a</sup> y la 4.<sup>a</sup> década de la vida, y por lo general es de curso benigno<sup>3</sup>. Sus principales manifestaciones clínicas son dolor torácico, disnea y enfisema subcutáneo en el tórax, el cuello o la cara<sup>2</sup>. Como factores desencadenantes se han descrito situaciones que incrementan la presión endopulmonar, como ataques de tos, crisis asmáticas, vómitos, maniobras de Valsalva durante el trabajo de parto o la defecación. También se ha constatado tras la inhalación de cocaína<sup>4</sup>.

El NE se produce cuando el aumento de la presión alveolar provoca la ruptura de los alvéolos terminales, con la salida subsecuente del aire al intersticio pulmonar, que migra a través de los hilios pulmonares hacia el mediastino y posteriormente al tejido celular subcutáneo, un fenómeno

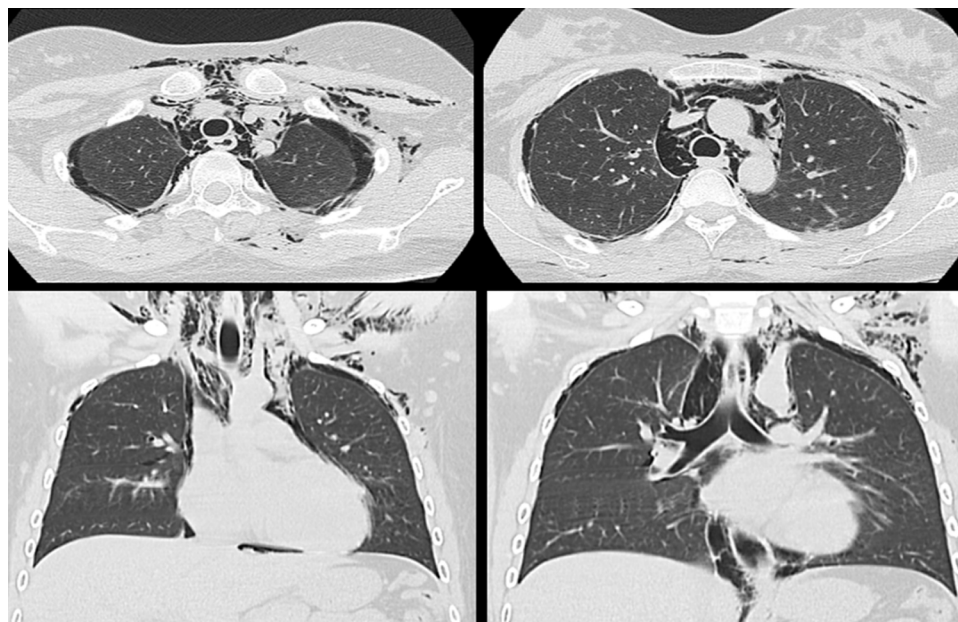
conocido como efecto Macklin<sup>3,5</sup>. Cuando el NE está asociado con enfisema subcutáneo, se denomina "síndrome de Hamman" (por Louis Hamman, que describió la entidad en 1939 en una mujer después del parto)<sup>5</sup>.

La frecuencia del NE durante el trabajo de parto se estima en un caso por cada 100.000 y ocurre habitualmente en jóvenes primíparas con fetos macrosómicos<sup>4,6</sup>. Típicamente sucede durante la fase latente del parto, cuando esta se prolonga, aunque también puede producirse en partos eutócicos<sup>4</sup>. Su origen se relaciona con las maniobras de Valsalva intensas y sostenidas durante esta etapa. El diagnóstico suele establecerse durante el posparto inmediato, pero es posible identificarlo también en la fase prenatal, vinculado con hiperémesis<sup>2,5,7</sup>.

La Rx de tórax generalmente es suficiente para detectar el neumomediastino y el enfisema subcutáneo<sup>2,4-7</sup>. Los signos que se evidencian radiológicamente se deben a la presencia de aire rodeando y separando estructuras mediastínicas y de la pared torácica<sup>4</sup>. Tal es el caso de los signos típicos, como el diafragma continuo, la doble pared bronquial o la hoja de Ginkgo<sup>8,9</sup>. El aire puede propagarse a través de los planos fasciales a la pared torácica y el abdomen, la cabeza, el cuello y las extremidades<sup>9</sup>. La TC de tórax ha demostrado ser superior a la Rx, tanto en el diagnóstico, localización y extensión, como en el diagnóstico diferencial<sup>4,5</sup>.

La evolución clínica habitual del NE es benigna y de resolución espontánea<sup>2,5</sup>. Raramente puede amenazar la vida a causa de un taponamiento cardíaco. Es necesario distinguir el cuadro clínico de la rotura esofágica mediante esofagograma o endoscopia, ya que comúnmente la entidad se precipita por los mismos factores y presenta elevada mortalidad<sup>5,10</sup>.

El tratamiento del NE es conservador y requiere medidas de sostén, como analgesia, oxígeno suplementario y observación intrahospitalaria<sup>3,6,10</sup>.



**Figura 1** Tomografía computada de tórax en ventana para pulmón muestra burbujas aéreas en el tejido celular subcutáneo, aire en mediastino separando las estructuras anatómicas y neumotórax bilateral.

## Confidencialidad de los datos

Los autores declaran que han seguido los protocolos de su centro de trabajo sobre la publicación de datos de pacientes y que todos los pacientes incluidos en el estudio han recibido información suficiente y han dado su consentimiento informado por escrito para participar en dicho estudio.

## Conflicto de intereses

Los autores del trabajo declaran no tener ningún conflicto de intereses.

## Bibliografía

1. Campillo Soto A, Coll Salinas A, Soria Aledo V, Blanco Barrio A, Flores Pastor B, Candel Arenas M, Aguayo-Albasini JL. Neumomediastino espontáneo: estudio descriptivo de nuestra experiencia basada en 36 casos. *Arch Bronconeumol*. 2005;41:528–31.
2. López-Hernández JC, Bedolla-Barajas M. Neumomediastino y enfisema subcutáneo espontáneos postparto. *Ginecol Obstet Mex*. 2015;83:116–9.
3. Meireles J, Neves S, Castro A, França M. Spontaneous pneumomediastinum revisited. *Respiratory Medicine CME*. 2011;4:181–3.
4. Álvarez C, Jadue A, Rojas F, Cerda C, Ramírez M, Cornejo C. Neumomediastino espontáneo (síndrome de Hamman): una enfermedad benigna mal diagnosticada. *Rev Med Chile*. 2009;137:1045–50.
5. Khurram D, Patel B, Farra MW. Hamman's syndrome: a rare cause of chest pain in a postpartum patient. *Case Rep Pulmonol*. 2015;2015:201051.
6. Varela JA, Penide L, Abad A, Benito J, Navia J. Neumomediastino y enfisema subcutáneo extenso tras parto eutócico. *Rev Esp Anestesiología Reanim*. 2008;55:637–9.
7. Bonin MM. Hamman's syndrome (spontaneous pneumomediastinum) in a parturient: a case report. *J Obstet Gynaecol Can*. 2005;28:128–31.
8. Zylak CM, Standen JR, Barnes GR, Zylak CJ. Pneumomediastinum revisited. *Radiographics*. 2000;20:1043–57.
9. Ho M, Gutiérrez F. Chest radiography in thoracic polytrauma. *AJR Am J Roentgenol*. 2009;192:599–612.
10. Revicky V, Simpson P, Fraser D. Postpartum pneumomediastinum: an uncommon cause for chest pain. *Obstet Gynecol Int*. 2010;2010:956142.

J.M. Ross\*, B. Carloni, M.R. Álvarez,  
C.D. Díaz Cavieres Rizzo, M.P. Seguí y P.S. Sauré

*Servicio de Diagnóstico por imágenes, HIGA San Martín, La Plata, Argentina*

\*Autor para correspondencia.

*Correo electrónico: [juanamross@gmail.com](mailto:juanamross@gmail.com) (J.M. Ross).*

<http://dx.doi.org/10.1016/j.rard.2016.11.006>  
0048-7619/

© 2016 Sociedad Argentina de Radiología. Publicado por Elsevier España, S.L.U. Este es un artículo Open Access bajo la licencia CC BY-NC-ND (<http://creativecommons.org/licenses/by-nc-nd/4.0/>).