

CARTA CIENTÍFICA

Carcinoma adenoide quístico nasosinusal



Sinonasal adenoid cystic carcinoma

Estimada Editora:

Comunicamos el caso de un varón de 64 años que consultó por la presencia de una cefalea hemicraneal de 1 mes de evolución, con una tumoración maxilar izquierda. Como antecedentes, solamente refería diabetes mellitus. En la exploración física, se observó, como única alteración, dolor a la palpación en la hemicara izquierda.

La tomografía computada (TC) (fig. 1) y la resonancia magnética (RM) (fig. 2) mostraron una tumoración sólida centrada en el seno maxilar izquierdo, con intensa captación de contraste y comportamiento agresivo. La lesión afectaba la mucosa yugal de la arcada dentaria superior izquierda, con infiltración del paladar duro y extensión hacia el espacio masticador y las fosas nasales. También se encontraban comprometidos el cuerpo del esfenoides, las celdillas etmoidales posteriores izquierdas y el agujero óptico ipsilateral.

El estudio histológico reveló una proliferación de células ductales y mioepiteliales actina positivas, junto con áreas de patrón cribiforme, con expresión de c-Kit en células ductales (fig. 3). El diagnóstico fue carcinoma adenoide quístico (CAQ).

El paciente presentó metástasis hepáticas y óseas, por lo que se decidió instaurar un tratamiento paliativo, pero falleció al poco tiempo.

El CAQ es el quinto tumor epitelial maligno más común de las glándulas salivales. El paladar, la glándula submaxilar y la parótida son, en ese orden, los sitios de presentación más frecuentes. No obstante, las neoplasias malignas de la mucosa nasal y senos paranasales son raras. Representan aproximadamente el 3% de los tumores del tracto aerodigestivo superior y solo el 0,2-0,8% de los carcinomas se localizan allí¹.

Este tipo de neoplasia puede presentarse a cualquier edad, sin distinción de sexo, aunque tiene un predominio en los pacientes mayores de 50 años. Desde el punto de vista etiológico, y teniendo en cuenta los factores de riesgo, los tumores de los senos paranasales se han relacionado de

manera indirecta con exposiciones ocupacionales, sinusitis crónica, sustancias alergénicas, alcoholismo y tabaquismo².

Estos tumores tienden a ser asintomáticos. Sin embargo, los que se ubican en la cavidad nasal y etmoides pueden tener manifestaciones más tempranas, a diferencia de los que afectan el seno maxilar que lo hacen tardíamente (como en nuestro caso). Los signos iniciales, como la obstrucción nasal y la rinorrea, son inespecíficos, mientras que los tardíos incluyen epistaxis, disfunción de nervios craneales, proptosis, dolor y edema facial, ulceración del paladar, trismus y epífora^{1,3}.

La función del Diagnóstico por Imágenes en los tumores de los senos paranasales es identificar la extensión intracraneal y afectación orbitaria e infratemporal, así como también detectar la extensión hacia la nasofaringe, orofaringe y cavidad oral. La TC permite realizar una valoración de la extensión y, sobre todo, evaluar la destrucción ósea, a la vez que la RM sirve como estudio complementario cuando el tumor presenta crecimiento intracraneal y orbitario. Además, con esta última se puede calcular la extensión de la masa de manera más precisa y la afectación de partes blandas adyacentes, a través de la visualización de los cambios inflamatorios.

Si bien la apariencia de los tumores malignos es similar en todos los casos, existen algunas diferencias. En la TC se comportan como lesiones ocupantes de espacio que destruyen el hueso e infiltran las partes blandas adyacentes. Mientras, en la RM muestran una señal intermedia en las secuencias ponderadas en T1 y T2, que permite distinguirlas de los cambios inflamatorios. Estos se visualizan hiperintensos en ponderación T2, aunque en algunas lesiones la hiperintensidad se debe a zonas necróticas.

Dado que en este tipo de tumores la infiltración perineural se asocia a una mayor tasa de recidiva, se utilizan secuencias ponderadas en T1 con saturación grasa y gadolinio para su detección. Las vías de comunicación más involucradas son los nervios petroso superficial mayor, auriculotemporal y la cuerda del tímpano.

El tumor más frecuente de los senos paranasales es el carcinoma escamoso (80%). Este puede tener calcificaciones punteadas y presenta un realce menor que el de los tejidos normales adyacentes. Por su parte, el adenocarcinoma se relaciona con la exposición al polvo de la madera y suele estar centrado en el etmoides, mientras que el carcinoma

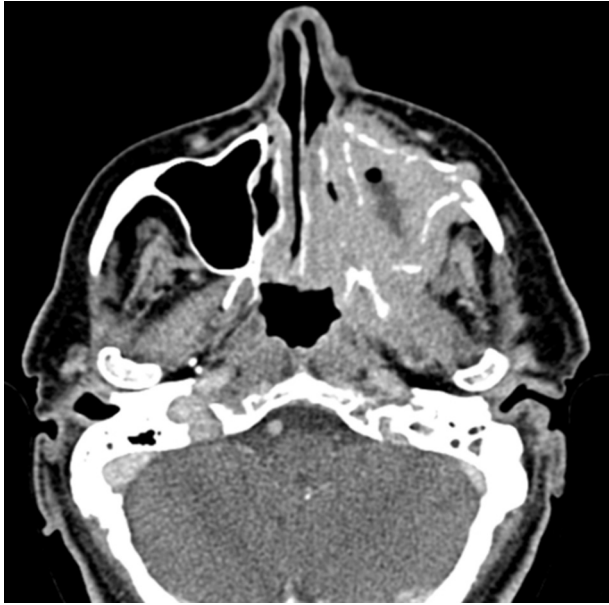

Figura 1 Tomografía computada con algoritmo de partes blandas y contraste intravenoso: se observa una lesión centrada en el seno maxilar izquierdo que produce destrucción ósea y extensión hacia el espacio masticatorio y la nasofaringe.

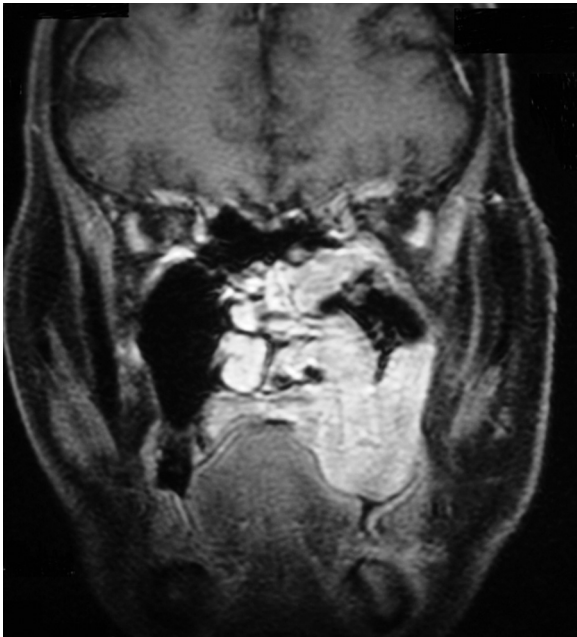

Figura 2 Resonancia magnética, plano coronal, en ponderación T1 con supresión de grasa y gadolinio muestra artefactos por movimientos. Se aprecia la lesión centrada en el maxilar superior izquierdo con extensión a la nasofaringe, orofaringe y suelo orbitario izquierdos.

adenoide quístico reporta un peor pronóstico debido a que se disemina perineuralmente y por los agujeros de la base de cráneo.

A su vez, en el diagnóstico diferencial debemos considerar al linfoma, que ha demostrado un aumento de su incidencia debido al virus de la inmunodeficiencia humana (donde aparecen importantes adenopatías), y al estesonau-

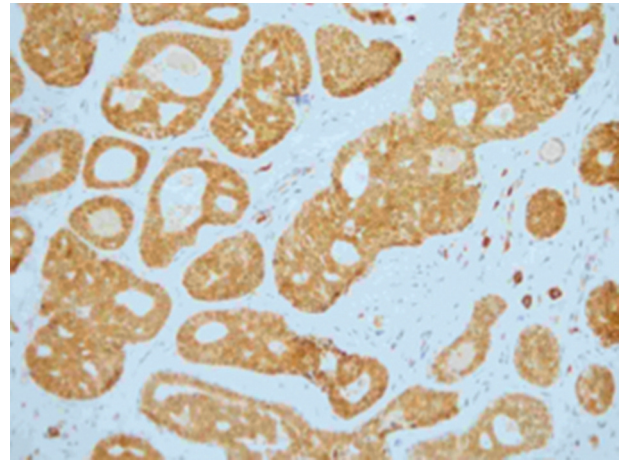


Figura 3 Anatomía patológica de la lesión, tinción inmunohistoquímica CD-117 con aumento 20x: se observa expresión de c-Kit en las células ductales. Estas presentan proliferación celular con patrón cribiforme.

roblastoma, cuyo origen se encuentra en el epitelio olfatorio de la bóveda craneal. El melanoma sinusal evidencia un incremento de señal en la secuencia ponderada en T1^{4,5}.

El CAQ presenta tres patrones histológicos: cribiforme, tubular y sólido. De ellos, el primero es el más frecuente y tiene mejor pronóstico que el sólido¹.

Además de la invasión perineural, este tipo de tumor puede causar metástasis, en algunos casos tardíamente, en el pulmón, el hueso, el hígado o los riñones.

Los esquemas de tratamiento se basan en: cirugía radical en pacientes con bordes quirúrgicos negativos; cirugía radical más radioterapia, si existen bordes positivos; y únicamente radioterapia en tumores no resecables y con recurrencias múltiples. Es de destacar que el empleo de la radioterapia luego de una cirugía radical en pacientes con bordes negativos es controvertido. En el caso de enfermedad metastásica, se utiliza la quimioterapia, aunque su eficacia es incierta³.

Conflicto de intereses

Los autores declaran no tener ningún conflicto de intereses.

Bibliografía

1. Lupinetti AD, Roberts DB, Williams MD, Kupferman ME, Rosenthal DI, Demonte F, et al. Sinusal adenoid cystic carcinoma: the M.D Anderson Cancer Center experience. *Cancer*. 2007;110:2726-31.
2. Kim GE, Park HC, Lee CG, Suh CO, Hur WJ, Kim KM, et al. Adenoid cystic carcinoma of the maxillary antrum. *Am J Otolaryngol*. 1999;20:77-84.
3. Naficy S, Disher MJ, Esclamado RM. Adenoid cystic carcinoma of the paranasal sinuses. *Am J Rhinol*. 1999;13:311-4.
4. Farina D, Maroldi R. Neoplasms of the sinonasal cavities. En: Hermans R, editor. *Head and neck cancer imaging*. 1st ed. Heidelberg: Springer; 2006. p. 191-218.
5. Michel MA. Nose and sinus. Neoplasm, malignant tumors. En: Harnsberger HR, Hudgins PA, Michel MA, Swartz J, Davidson HC, Wiggins RH, editores. *Diagnostic imaging head and neck*. 1st ed. Utah: Amirsys; 2004. p. 512-27.

I. Martín García^{a,*}, R. Blanco Hernández^a,
M.A. Martín Pérez^a y R. Vidal Tocino^b

^a *Servicio de Radiodiagnóstico, Hospital Virgen de la
Concha, Zamora, España*

^b *Servicio de Oncología Médica, Hospital Universitario
de Salamanca, Salamanca, España*

* Autor para correspondencia.

Correo electrónico: nachetemaga@hotmail.com
(I. Martín García).