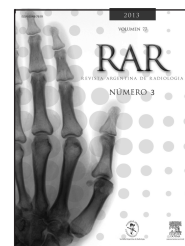




# RAR

REVISTA ARGENTINA DE RADIOLOGÍA

www.elsevier.es/rard



## HISTORIA

# Tomografía lineal: nacimiento, gloria y ocaso de un método

## *Linear Tomography: Birth, glory and decline of a method*

A.E. Buzzi\* y M.V. Suárez

Capítulo de Historia y Humanidades de la SAR

Recibido junio de 2013; aceptado julio de 2013

Una imagen radiográfica es la suma de las sombras de todos los objetos ubicados entre el tubo de rayos X y la película. Se trata, por lo tanto, de una proyección bidimensional de un elemento tridimensional. La sombra de una substancia densa, como el hueso, podría ocultar las sombras más tenues de los tejidos que se encuentran por encima y debajo del mismo. En regiones como el cráneo, donde hay múltiples estructuras pequeñas de densidades variables situadas en un espacio relativamente pequeño, las áreas de principal interés suelen quedar ocultas por las sombras superpuestas.

Los investigadores de principios del siglo xx tenían como objetivo común encontrar algún medio de separar las sombras superpuestas que se registraban cuando se obtenían imágenes de estructuras complejas del interior del cuerpo humano en una radiografía de rutina. Así, se recomendaron varias técnicas para resolver este problema: proyecciones múltiples, fluoroscopia, cambios en la densidad producidos mediante la introducción de mayor o menor cantidad de material de contraste opaco y la separación óptica de imágenes superpuestas por estereoscopia<sup>1</sup>.

La visión tridimensional es posible porque cada ojo ve una imagen ligeramente diferente y, al combinarse, se genera una imagen 3D. A lo largo de la historia, se fueron desarrollando varios instrumentos estereoscópicos para su uso en Radiología, pero la mayoría se basaba en la obtención de dos imágenes, desplazando el tubo de rayos X en una dirección

determinada sin la necesidad de movilizar al paciente. Otros promovieron el uso de un tubo de rayos X con dos ánodos y dos cátodos para evitar cualquier movimiento del tubo<sup>2</sup>.

El ingeniero inglés Elihu Thomson (1853-1937), quien más adelante se trasladó a los Estados Unidos, escribió ya en 1896 que las radiografías normales mostraban sombras simples en un único plano y que era difícil determinar si un objeto o parte de él se encontraba por encima o por debajo del plano<sup>3</sup>. Ese mismo año, diseñó el primer método estereoscópico y el 11 de marzo publicó un artículo en *The Electrical Engineer* titulado «Stereoscopic Röntgen pictures»<sup>4</sup>. Siete años después, el ginecólogo y radiólogo alemán Albers-Schoenberg (1865-1921) mencionó en su libro *Röntgentechnik* la investigación estereoscópica, describiéndola como «uno de los logros más modernos de la roentgenografía»<sup>5</sup>. Este creciente interés en la técnica estimuló a nivel mundial el diseño y la fabricación de equipos para la visualización estereoscópica y el método se mantuvo vigente hasta fines del siglo xx, en particular en la Radiología (neuro)vascular.

Sin embargo, el método más prometedor para separar sombras superpuestas se encontró en el principio de la radiografía de sección corporal o tomografía. En esta se obtienen imágenes de una capa de tejido del interior del cuerpo en forma de una sección aislada, excluyendo de la imagen las estructuras que están por encima y que se encuentran fuera de esta sección o corte.

\*Autor para correspondencia.

Correo electrónico: alfredo.buzzi@diagnosticomedico.com (A.E. Buzzi).




Figura 1 André Bocage (1892-1953).

Los albores de la historia de la tomografía tradicional reflejan la mala comunicación que existía en esa época entre los científicos de una misma disciplina que vivían en distintos países. Esta falencia explica por qué el principio básico de la tomografía evolucionó de forma independiente y paralela entre varios investigadores de diferentes ámbitos.

Para lograr la tomografía en un sistema mecánico, dos de los tres elementos (tubo, paciente y película) deben mover-

se sincrónicamente durante la exposición a los rayos X. Se han explorado muchas técnicas para mover estos elementos, pero el método más popular y perdurable depende del movimiento sincrónico del tubo emisor de rayos X y la película en direcciones opuestas, mientras el paciente permanece inmóvil durante la exposición a los rayos X. El movimiento puede ser lineal, circular, elíptico en forma de 8, hipocicloide o helicoidal<sup>1</sup>.

La obra de Karol Mayers (1882-1946) en Polonia debe ser considerada precursora de la tomografía clásica. Él describió en Poznan un procedimiento para mantener las imágenes del corazón libres de estructuras superpuestas. En este método se desplazaba el tubo de rayos X y se mantenían inmóviles el objeto a registrar y la película o pantalla de rayos X<sup>6</sup>. Su trabajo «Diagnóstico radiológico diferencial en enfermedades del corazón y la aorta» fue publicado en 1916<sup>7</sup>, pero en realidad no se trataba de una verdadera tomografía, ya que sólo se movilizaba uno de los parámetros de la triada (tubo-paciente-película).

Casi en simultáneo, Carlo Baese, en Florencia, describió un procedimiento con un propósito similar en una patente otorgada en 1915. Su trabajo se titulaba «Método y aparato para la localización de objetos extraños en el cuerpo humano por rayos X y para el tratamiento radioterapéutico»<sup>8</sup> y su técnica, empleada durante la Primera Guerra Mundial en las instalaciones militares sanitarias para localizar los proyectiles alojados en el cuerpo de los soldados, fue utilizada solamente en radioscopia («tomoscopia») porque el ingeniero italiano no se percató de que la técnica era capaz de «borrar» las sombras indeseadas que se proyectaban en la radiografía<sup>9</sup>.

Desde esta perspectiva, fue el médico parisino André Bocage (1892-1953) el inventor de la tomografía (fig. 1). Él fue el primero, en 1921, en enunciar los principios básicos y describir la patente (fig. 2) de un dispositivo para mover un tubo de rayos X y una placa radiográfica en forma recíproca y proporcional<sup>10</sup>. Su idea fue concebida en 1917 mientras

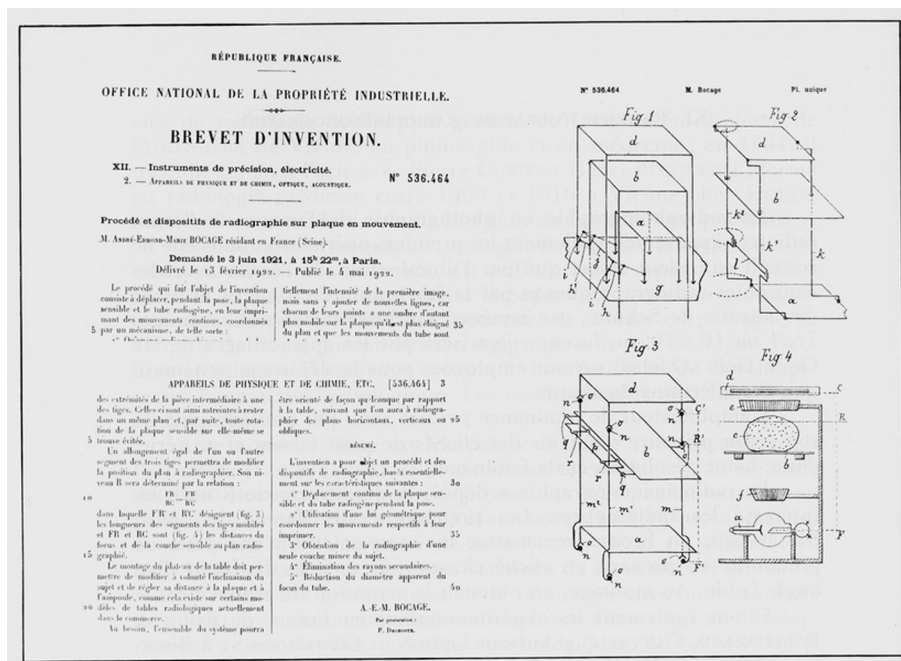


Figura 2 Patente de Bocage (1921).

prestaba servicio en una unidad radiológica en la Primera Guerra Mundial y terminó de perfeccionarla durante su residencia médica en el Hospital Salpêtrière en París. Bocage detalló los principios básicos del diseño para cambiar los niveles de sección, sugirió el movimiento multi o pluridireccional del conjunto tubo-película (circular y helicoidal), señaló la necesidad de mantener una relación constante entre el tubo y la película durante el movimiento, identificó que el plano del objeto siempre debía mantenerse paralelo a la película, describió la necesidad de eliminar los rayos secundarios (dispersión) mediante un mecanismo de rejilla, mencionó la posibilidad de la tomografía axial transversa y la pantomografía, e indicó la importancia de proporcionar un punto focal pequeño para el haz de rayos X. Su invención contenía casi todas las características esenciales de los dispositivos tomográficos modernos, pero durante diecisiete años no logró que se construyera un equipo viable<sup>11</sup>. Recién



Figura 3 Alessandro Vallebona (1899-1987).




Figura 4 Aparato estratigráfico original de Vallebona (1930).

en 1937, la compañía de Georges Massiot creó el aparato (llamado «*Biotome*»)<sup>12</sup>. Si bien para ese momento su invento era de dominio público (desde 1924 en adelante Bocage no había podido pagar las anualidades de su patente), él merece ser reconocido por la invención de la radiografía en cortes<sup>11</sup>.

Cuatro meses después de la patente de Bocage, dos coterráneos, Portes y Chaussé, presentaron una solicitud para una patente similar, y en 1927 el fabricante alemán Ernst Pohl (1878-1962) también obtuvo una patente de características semejantes. De todos modos, ninguna de estas primeras propuestas derivó en la fabricación de un verdadero tomógrafo<sup>13</sup>.

Como vemos, ciertamente existe una gran diferencia entre una idea y su puesta en práctica. Por ello, vale destacar al genovés Allesandro Vallebona (1899-1987). Él fue el primero en llevar la teoría a la práctica, al obtener en 1930 la primera imagen radiotomográfica (fig. 3). Su método fue denominado «*estratigrafía*» (de «*estrato*»: capa) (fig. 4)<sup>14</sup> y, además, describió dos técnicas: en la primera, el sistema tubo-película permanecía inmóvil y el paciente giraba alrededor de un eje situado al nivel en el que se deseaba obtener la imagen (este fue el principio básico de la «*autotomografía*», un procedimiento empleado en la neumocencefalografía para ver al tercer y cuarto ventrículo llenos de aire, sin las sombras del cráneo superpuestas); mientras, en la segunda técnica el sujeto permanecía inmóvil y el sistema tubo-película giraba en torno a un eje situado al nivel de los cortes<sup>15</sup>.

Así, Vallebona se convirtió en uno de los dos pioneros cuyas innovaciones, investigaciones clínicas y enseñanzas se extendieron a través de la historia de la tomografía convencional. Escribió 120 comunicaciones científicas sobre diversos aspectos de la tomografía y sus posteriores aportes incluyeron la tomografía axial transversa, la tomografía de tórax pluridireccional o circular, escritos pedagógicos y eventos educativos internacionales<sup>15</sup>.

Por otra parte, en Ámsterdam, Bernard Ziedses des Planes (1902-1993) fue el segundo gran pionero en presentar un modelo de tomografía viable, desconociendo los logros de otros inventores (fig. 5). Ingeniero devenido en estudiante de Medicina, su obra fue la más elaborada en este campo. La idea de su principio tomográfico se le ocurrió durante su primer año de estudiante (por analogía con los cortes histológicos en el microscopio), sin embargo Ziedses des Planes discutió su proyecto con su profesor de Radiología y como éste le dijo que el método no tenía aplicación práctica, abandonó sus planes de desarrollarlo. Recién en 1928, siendo residente de Neuropsiquiatría, pasó por alto una imagen patológica en una radiografía de la base del cráneo (que terminó siendo un tumor) y la experiencia volvió a convencerlo de la necesidad de obtener imágenes por cortes<sup>16</sup>. Su principio tomográfico, al que denominó «*planografía*» (de «*planus*»: plano), finalmente fue presentado en su tesis doctoral holandesa en 1931 (fig. 6)<sup>17</sup>.

Una vez más, la compañía francesa Massiot et Cie. se encargó de construir en 1936 el primer dispositivo comercial basado en los principios descritos por Ziedses des Planes (fig. 7). La versión mejorada aparecería sólo dos años después: en su diseño, el tubo y la película se movían en planos horizontales y describían trayectorias helicoidales, circulares o lineales. El rayo central era dirigido por rotación simultánea del tubo hacia el mismo punto en la película



Figura 5 Bernard Ziedses des Plantes (1902-1993).

constantemente durante la exposición. El plano focal se cambiaba subiendo o bajando el punto mecánico de rotación y, para observar con precisión el plano focal que se estaba proyectando, Ziedses des Plantes adosó un simple fantoma cilíndrico de madera en el que se habían colocado números metálicos que indicaban su propia altura<sup>1,2</sup>.

Además, fue él quien sugirió que tanto el movimiento pluridireccional como el helicoidal eran requerimientos básicos para una tomografía satisfactoria (dado que esta no podía lograrse con un simple movimiento lineal) y fue el primero en definir la «zonografía» como un método radiográfico especial, haciendo referencia a la tomografía con ángulos de exposición iguales o inferiores a 10 grados. Este método fue propuesto para proporcionar una «sección más gruesa» y tenía especial utilidad cuando el objeto de interés estaba situado a cierta distancia de las sombras indeseadas que debían quedar difuminadas<sup>5,6</sup>. Entre todos estos aportes radiológicos de Ziedses des Plantes, se encuentran también la tomografía simultánea (chasis multipelícula o cassetes multipantalla), la autotomografía con encefalografía, la mielografía aérea con tomografía, la ortopantomografía, la estereoscopia, la serioscopia (tomosíntesis) y la substracción<sup>3</sup>.

Al mismo tiempo, y también ignorando los avances de los demás, en 1930 otro holandés de Nijmegen, Dirk Leonard Bartelink, construyó un aparato radiotomográfico con el que tomó las primeras imágenes. En noviembre de 1931, en un encuentro de Radiología en Ámsterdam, mientras Ziedses des Plantes presentaba su equipo, Bartelink mostró los logros de la técnica. Su sistema era similar al de Ziedses des Plantes, pero no resultaba tan práctico<sup>5,9</sup>. Finalmente, Ziedses publicó sus resultados en 1932 y completó su obra al año siguiente.

Por ese mismo período, en Berlín el fabricante alemán Gustav Grossmann (1878-1957) se dedicó a hacer un estudio exhaustivo de los principios matemáticos y geométricos

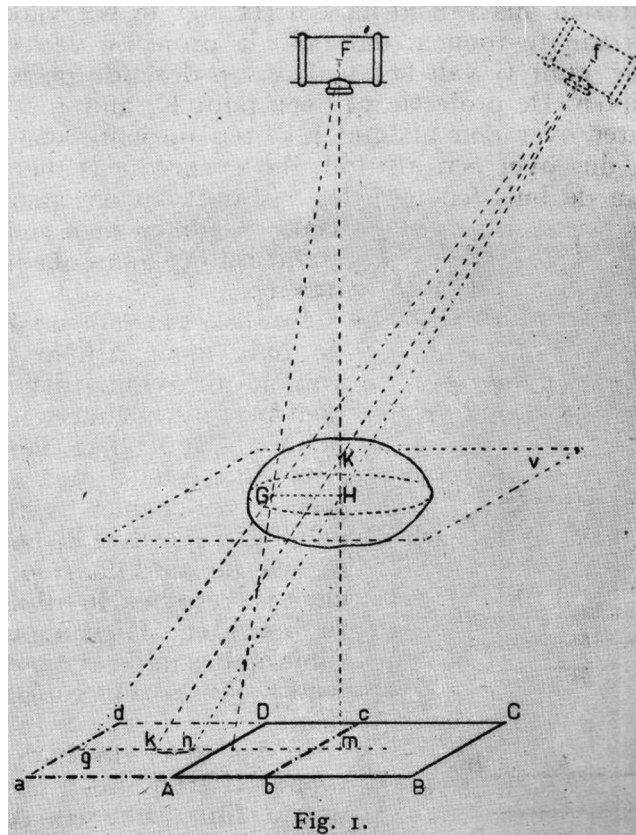


Figura 6 Principio de la planigrafía (Ziedses des Plantes, 1931).



Figura 7 Prototipo de Ziedses des Plantes (1931).

de la tomografía y concluyó que los equipos existentes eran demasiado complicados (figs. 8 y 9): los movimientos circulares requerían una exposición de 3 a 5 veces mayor que la necesaria para una radiografía simple y se necesitaba una cantidad de radiación de 10 a 15 veces mayor para el caso del movimiento helicoidal. Por este motivo, en su aparato la película se movía en forma horizontal, mientras el tubo describía un arco en un plano vertical. Así, evitaba el ensombrecimiento parcial de la película por elementos de la rejilla (y una exposición más prolongada) que se producía con las trayectorias helicoidales y circulares. A pesar de que la borrosidad era unidireccional, su aparato rígido con su tipo pendular de movimiento rectilíneo obtenía una correspondencia exacta del movimiento del tubo y de la película, preservando los detalles en todo el plano deseado<sup>18,19</sup>.

La obra de Grossmann llevó a la primera producción comercial de un aparato para tomografías. Acuñó el término «tomografía», compuesto por las palabras griegas «tomos» (corte) y «graphein» (gráfico), y patentó un equipo denominado «Tomograph» en 1934 (fabricado por la compañía

de rayos X *Sanitas*) (fig. 10). Quedando en la historia como el «principio de Grossmann», este movimiento de arco del tubo y la película se transformó en una característica de diseño de varios equipos posteriores, incluyendo el «Polytome»<sup>20</sup>. Su obra, en la que colaboró el radiólogo libanés Henri Chaoul (1887-1964), gozó de una aceptación generalizada en la época, en tanto era visto como el método de tomografía más simple y económico, y dio origen a la tendencia de emplear sólo movimientos lineales<sup>3</sup>.

En sintonía con otros científicos, los estudios independientes realizados por el tecnólogo franco-norteamericano Jean Kieffer (1897-1972) también se centraron, durante su estadía en 1928 como paciente en un sanatorio de Connecticut, en la investigación del principio de la planigrafía (fig. 11). Su objetivo era producir imágenes radiográficas para visualizar sus propias lesiones mediastinales y pulmonares (padecía tuberculosis). Sin embargo, cuando entró en escena, el principio ya había sido «descubierto» paralelamente en cuatro países por al menos ocho investigadores y había sido patentado cinco veces<sup>8</sup>.

En el aparato de Kieffer, bautizado «Máquina de enfoque de rayos X», el tubo y la película estaban unidos por una barra que giraba alrededor de un punto pivote (semejante a un subibaja). Moviendo este punto o fulcro en una u otra dirección, se podía «enfocar» cualquier plano del objeto en estudio. Asimismo, el tubo y la película unidos podían ser movidos hacia atrás y hacia delante, en círculo, en una curva sinusoidal, en forma helicoidal o en cualquier combinación de estas trayectorias, manteniéndose siempre recíprocos y proporcionales. Esta amplia variedad de movimientos posibilitaba una eliminación más completa de las sombras indeseadas en distintas circunstancias. El espesor de la sección no borrosa podía ser modificado transformando la amplitud del movimiento: cuanto más amplio el movimiento del tubo y la película, más delgada la sección registrada sobre la película sin borrosidad y más completa la eliminación de som-



Figura 8 Gustav Grossmann (1878-1957).

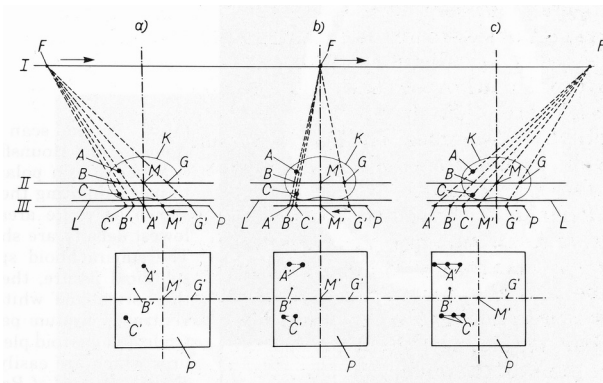


Figura 9 La geometría de la tomografía (Grossman, 1935).

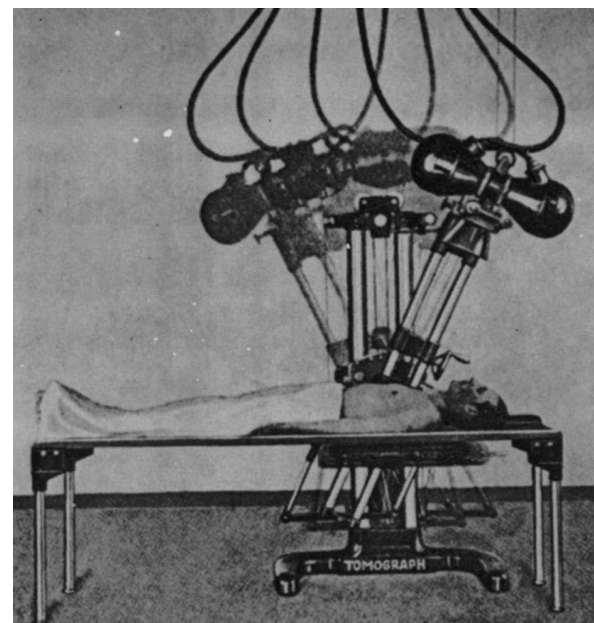


Figura 10 El Tomograph (Grossmann, 1935).



Figura 11 Jean Kieffer (1897-1972).



Figura 12 El Laminograph (Kieffer).

bras proyectadas por los objetos por encima y debajo de ese plano. Kieffer, incluso, encontró la vuelta para combinar su aparato con la rejilla de Potter-Bucky<sup>2,3</sup>. Su diseño teórico de un equipo tomográfico permaneció latente hasta 1934 cuando fue patentado.

Dos años después, Kieffer conoció a J. Robert Andrews, un radiólogo de la Universidad de Cleveland que había publicado una revisión donde detallaba exhaustivamente los avances de la tomografía (hasta ese momento, todos europeos)<sup>21,22</sup>. Basado en el principio de Grossmann, Andrews y el ingeniero Robert J. Stava construyeron un equipo, pero el prototipo nunca se transformó en un modelo comercial. Un tiempo después, Andrews reunió a Kieffer y Sherwood Moore (1880-1963), un radiólogo de la Universidad de Washington que dirigía el Instituto de Radiología Mallinckrodt, y como resultado del encuentro se desarrolló el primer y único equipo tomográfico norteamericano con capacidad de borrosidad pluridireccional (helicoidal y circular). En 1938, la empresa norteamericana Keleket X-ray Company comercializó el «Laminograph» (de «lamina»: placa delgada). Este nombre fue acuñado por Moore (fig. 12), pero fue gracias a Kieffer que se generalizó el uso de la tomografía en los EE.UU.<sup>3,9,23</sup>.

Él también diagramó el principio de la tomografía fluroscópica, describió «estereolaminogramas» para situaciones en las que la capa en foco era relativamente gruesa (las secciones delgadas podían ser prácticamente bidimensionales) y diseñó un dispositivo de enfoque de radiaciones para su uso en radioterapia y otro método de tomografía que denominó «vertigrafía»<sup>24</sup>.

Kieffer pensaba que no había un solo tipo de movimiento del foco que fuera el mejor para todos los problemas laminográficos, pero Moore creía en las ventajas del movimiento helicoidal. La calidad superior de estas imágenes pluridireccionales permaneció inadvertida durante veinte años, mientras que las técnicas lineales se convirtieron en el procedimiento de elección, especialmente para el tórax.

Las razones que se esgrimían con más frecuencia a favor del uso de este último método eran la menor exposición y el menor costo de los dispositivos lineales, cuya construcción resultaba menos complicada. Si los radiólogos y la industria hubieran escuchado con más atención los principios de Ziedses des Plantes y Moore, la comunidad radiológica habría gozado mucho antes de las ventajas de la tomografía pluridireccional<sup>2,5</sup>.

Si bien Kieffer describió un aparato para permitir la tomografía axial transversa, nunca lo construyó. A su vez, el radiólogo alemán Heinz Vieten (1915-1985) en 1936 también realizó un diseño para obtener imágenes tomográficas transversas, pero, aunque el prototipo fue desarrollado en más profundidad, no alcanzó su potencial completo. En este sentido, se puede decir que fue el radiólogo británico William Watson (1895-1966) el primero en diseñar la técnica de tomografía axial transversa no computada a partir de la cual se obtienen cortes transversales en forma perpendicular al eje longitudinal del cuerpo en la misma orientación que los cortes de la tomografía computada actual<sup>9</sup>. Luego de describir en 1938 los principios de este método en una conferencia para la Sociedad Real de la Salud, en 1943 publicó los primeros tomogramas axiales. A su dispositivo lo llamó «sectógrafo»<sup>25</sup>. En la primera aplicación práctica de esta técnica descrita por Vallebona en 1950, el paciente en posición vertical y la película en posición horizontal hacían, sincrónicamente, un giro completo en la misma dirección. El ángulo de los rayos X con respecto a la película era sumamente oblicuo y se requerían altas exposiciones<sup>26</sup>.

Otra variación fue el «pantomógrafo», creado en 1949 por Yrjö Paatero (1901-1963), un investigador finlandés que en esa época trabajaba en la Universidad de Washington en Seattle. Si bien Bocage había mencionado la tomografía de superficies curvas en su patente, el pantomógrafo obtenía una imagen nítida de una capa curva del sujeto sobre una película curva, con los dos en posición vertical y girando en sentidos opuestos. Este dispositivo, comercializado con

el nombre de *Panorex*, se empleó fundamentalmente en estudios de los dientes y la articulación temporomandibular<sup>27</sup>.

Por su parte, el radiólogo británico Edward W. Twining (1887-1939) comenzó a interesarse en la tomografía a fines de la década de 1930 (época en que el sistema lineal de Grossmann gozaba de gran popularidad en Europa). Él creía que el *Tomograph* era excesivamente complicado y costoso, por lo que en 1936 construyó un instrumento casero que podía adosarse a la rejilla de Potter-Bucky de las mesas radiográficas estándar<sup>28</sup>. Luego de realizar pruebas de su instrumento en pacientes vivos, estudios en fantomas antropomórficos y estudios comparativos entre películas de rutina y tomogramas en preparados anatómicos, publicó una descripción de su accesorio tomográfico y los resultados obtenidos terminaron teniendo una gran influencia en la promoción del uso de la tomografía lineal en el Reino Unido y Norteamérica. Finalmente, se fabricó la versión comercial de su invención<sup>3,5</sup>.

Durante la Segunda Guerra Mundial la tomografía cumplió un papel limitado en la atención médica. Mientras, en el frente civil continuaron fabricándose nuevos dispositivos lineales especializados. La experiencia de Twining y otros científicos había originado una tendencia a adosar accesorios lineales a mesas radiográficas estándar, eliminando, así, la necesidad de adquirir una máquina topográfica especial<sup>3,6</sup>.

La década de 1950-1960, en este sentido, fue una época de transición. En esos años se pasó del aparato relativamente tosco de los primeros inventores a los sofisticados equipos pluridireccionales que marcaron la nueva era de la tomografía convencional. La introducción del primer equipo pluridireccional moderno, el *Polytome* (fig. 13), marcó un hito en la historia de la tomografía, ya que los radiólogos comenzaron




Figura 13 El *Polytome* (Massiot-Philips, 1952).

a ver imágenes infinitamente más precisas y las secciones, obtenidas con un patrón hipocicloide de difuminación, eran delgadas (1 milímetro) y tenían un contraste relativamente alto, junto con una excelente resolución espacial (cinco pares de líneas por milímetro). Todos estos cambios representaron una nueva dimensión en la Radiología diagnóstica<sup>3</sup>.

El primer *Polytome* experimental fue desarrollado en 1949 por los ingenieros Raymond Sans y Jean Porcher en el taller del Hospital Salpêtrière en París, y el primer modelo de producción fue construido, otra vez, por Massiot et Cie. en 1951<sup>29</sup>. Si bien Thoyer-Rozat y J. Moussard publicaron los primeros resultados clínicos con el *Polytome* en 1953, en los Estados Unidos la adopción de esta técnica fue lenta. De hecho, el primer artículo en la literatura norteamericana sobre experiencias clínicas con este tipo de tomografía se publicó diez años después (1963)<sup>5</sup>.

En el caso de la tomografía axial transversa no computada, esta siguió expandiéndose. Alessandro Vallebona continuó trabajando enérgicamente en el perfeccionamiento del método que había desarrollado a fines de la década de 1930 y que, ahora, prefería llamar «*estratigrafía axial transversa*» (su equipo fue bautizado «*estratigrafo universal*»)<sup>2</sup>. Además, el radiólogo japonés Shinji Takahashi (1912-1985) aportó vastos datos experimentales y conocimientos básicos a la tomografía axial transversa (la cual debe ser considerada como la precursora de la tomografía computada). Su trabajo incluyó por lo menos cinco métodos y su libro de 1969, *Atlas de tomografía axial transversa y sus aplicaciones clínicas*, sin dudas representa la publicación más exhaustiva e ilustrada sobre el tema, con imágenes muy próximas a las obtenidas más adelante con la tomografía computada<sup>30</sup>.

En 1968, los ingenieros belgas André Moenaert y Erik Majeans, de la compañía De Man de Amberes (luego absorbida por la Compagnie Générale de Radiologie)<sup>1</sup>, desarrollaron un peligroso desafío para el *Polytome*: el *Stratomatic*. Este tomógrafo (también multidireccional) estaba basado en el principio original de la planigrafía estudiado por Bocage y Ziedses des Plantes y empleaba el movimiento helicoidal, por lo que con él se evitaba cualquier cruce en su trayectoria.

En la tomografía multisección se registraban múltiples planos a través del cuerpo durante una única exposición a los rayos X, cargando varias películas fijadas a distancias específicas entre sí. Se requerían pantallas intensificadoras cada vez más rápidas a medida que aumentaba la distancia mesa-pantalla para compensar la absorción de las pantallas intervinientes y, en menor grado, por la mayor distancia<sup>3</sup>. Si bien fue Ziedses des Plantes en 1931 el que realizó la descripción teórica y el uso en muestras *post mortem*, los primeros estudios en pacientes vivos fueron realizados en cavidades pulmonares por el radiólogo brasileño Manoel de Abreu (1894-1962) en 1947<sup>6,31</sup>. Los principales beneficios de esta técnica eran la menor radiación, la mayor brevedad del procedimiento y la capacidad de garantizar la misma fase de respiración para los estudios de tórax. Una pequeña desventaja era que un «único corte» proporcionaba una definición de detalles ligeramente mayor y muchas veces se lo seguía requiriendo como vista suplementaria en la profundidad de interés indicada por la multisección<sup>2</sup>.

Hasta principios de la década de 1960, la terminología de la radiología de sección corporal fue absolutamente confusa. Los diversos términos designados para el método guarda-

ban simultaneidad con sus inventores y el país del que eran oriundos: Vallebona, en Italia, había llamado a su método «*estratigrafía*»; Ziedses des Plantes, en Holanda, había bautizado a su método «*planigrafía*»; Grossmann, en Alemania, había designado a su método «*tomografía*»; y Kieffer, en los Estados Unidos, denominaba a su método «*laminografía*». Con la cantidad cada vez mayor de dispositivos tomográficos fabricados comercialmente, la distinción entre los inventores y los métodos de diseño se volvió aún menos clara. El desacuerdo con respecto a un nombre general para la radiología de sección corporal se resolvió en 1962 con la designación de un comité conformado por cinco miembros de la Comisión Internacional de Unidades y Medidas Radiológicas (ICRU, por sus siglas en inglés). Ellos terminaron escogiendo el término genérico «tomografía», una denominación que no tardó en ser adoptada en todo el mundo<sup>8</sup>.

Al comienzo de la década de 1970, los investigadores analizaron varias técnicas diferentes para reconstruir un tomograma convencional a partir de los datos digitales adquiridos por diferentes métodos<sup>8</sup>.

La tomografía convencional en sus inicios se utilizó principalmente para las enfermedades del tórax, especialmente para la detección de cavidades en áreas de infiltración tuberculosa, estrechamientos bronquiales secundarios a carcinoma broncogénico, y bronquiectasias. Otras indicaciones pulmonares incluían la verificación de la presencia de calcio en un nódulo pulmonar y la visualización de los vasos anormales que nutren y drenan una fístula arteriovenosa pulmonar. En esa época, su rol en el abdomen se limitaba al descubrimiento de calcificaciones y aneurismas. Sin embargo, a partir de la década de 1940, la tomografía convencional comenzó a aplicarse en muchas áreas, incluyendo los trastornos esqueléticos (detección de fracturas y su curación completa, identificación de un secuestro óseo o un nido de osteoma osteoide, fusiones vertebrales, espondilolisis, etc.), la evaluación de la extensión del cáncer de laringe, la visualización de las anomalías de las articulaciones temporo-mandibulares y las estructuras del oído medio.

Además, la tomografía se unió a los métodos que utilizaban aire como medio de contraste: neumoencefalografía, mielografía gaseosa, neumoretroperitoneo, neumopelviografía, neumomediastino, etc.

La tomografía lineal de los riñones durante la fase nefrográfica (nefrotomografía) se convirtió en un elemento indispensable del urograma excretor y la tomografía de los conductos biliares comenzó a ser una parte integral de la colangiografía intravenosa.

El desarrollo del primer dispositivo práctico de la tomografía pluridireccional en 1950, el *Polytome*, marcó el período más productivo de la tomografía convencional. Las aplicaciones más frecuentes fueron en las áreas del cuerpo donde se podían realizar imágenes de alto contraste, como el cráneo. Estas imágenes seccionales permitían visualizar el intrincado detalle óseo del oído medio, los senos paranasales, la silla turca, el conducto endolinfático y otras áreas previamente ocultadas a la investigación radiológica.

Estos esfuerzos abrieron la puerta a una nueva dimensión en la Radiología diagnóstica y allanaron el camino para los inicios de las técnicas más avanzadas en imagenología seccional. La mayor contribución de la tomografía convencional pluridireccional bien puede ser históricamente el haber proporcionado la base fundamental para el desarrollo de los

actuales métodos de imágenes por sección: la tomografía computada y la resonancia magnética.

Mientras el tomógrafo lineal con cortes transversales comenzaba a fracasar, en 1973 hizo su aparición triunfal la tomografía computada. El tubo de rayos X, el generador, la mesa y, en cierta medida, el detector eran conceptos familiares, pero lo nuevo era la computadora y un programa informático que calculaba la imagen de un corte a partir de muchos miles de valores individuales para producir una imagen en un monitor. Otra novedad fueron los requisitos de precisión para el movimiento de la camilla y la tensión del tubo. Esta debía ser muy constante durante toda la exploración (inicialmente demandaba 5 minutos por corte), por lo que al principio sólo podía estudiarse la cabeza.

La resonancia magnética hizo su aparición en la práctica clínica a principios de la década de 1980 e inicialmente también tuvo limitaciones en su aplicación debido a los largos tiempos de estudio. En estas etapas primigenias, la tomografía convencional convivió con la tomografía computada y la resonancia magnética (las cuales abrían el camino a la exploración imagenológica de las partes blandas), pero su sentencia ya estaba firmada.

Hoy en día, los tomógrafos convencionales sólo se encuentran en los museos.

## Bibliografía

1. Van Tiggelen R. A transparent skull. An illustrated history of Neuroradiology. Bruselas: Memogrames; 2007.
2. Littleton JT, Durich Littleton ML. Conventional Tomography. En: Gagliardi RA, McClellan BL, editores. A history of radiological sciences. Reston: Radiological Centennial, Inc.; 1996.
3. Eisenberg R. Radiology: an illustrated history. St. Louis, Missouri: Mosby; 1992.
4. Thomson E. Stereoscopic Roentgen pictures. Electr Eng. 1896; 21:256.
5. Rosenbusch G, Oudkerk M, Ammann E. Introduction to conventional tomography. Evolution of X-ray applications 1895-1995. En: Rosenbusch G, Oudkerk M, Ammann E. Radiology in medical diagnosis. Oxford: Blackwell Science; 1995.
6. Bricker JD. Tomography. En: Bruwer AJ, editor. Classic descriptions in diagnostic radiology. Springfield, Illinois: Charles C. Thomas Publisher; 1964.
7. Mayer K. Radyologiczne rozpoznanawanie rozniczkowe chorob serca i aorty. Krakovia: Gebethner & Co.; 1916.
8. Stieve FE. Conventional tomography. En: Rosenbusch G, Oudkerk M, Ammann E. Radiology in medical diagnosis. Londres: Blackwell Science; 1995.
9. Webb S. From the watching of shadows. Bristol: IOP Publishing Ltd.; 1990.
10. Hendee WR. Cross sectional medical imaging: a history. Radiographics. 1989;9:1155-80.
11. Mercier P. André Bocage and tomography, or the life of a man who should have been famous. Hist Sci Med. 1998;32:169-73.
12. Bocage AEM. Présentation d' appareil: le Biotome. Bull Mem Soc Electroradiol Med Fr. 1938;26:210-6.
13. Pallardy G, Pallardy MJ, Wackenheim A. Histoire illustrée de la radiologie. Paris: Les Éditions Roger Dacosta; 1989.
14. Vallebona A. Una modalità di tecnica per la dissociazione radiografica della ombre applicata allo studio del cranio. Radiol Med. 1930;77:1090-7.



15. Oliva L. Alessandro Vallebona (1899-1987). *Radiol Med.* 1988;76:127-9.
16. Valk J, Braun JP, Wacklenheim A. Obituary. George Ziedses des Plantes. *Neuroradiology.* 1994;36:85-6.
17. Ziedses des Plantes BG. Een bijzondere methode voor het maken van röntgen-photo's van schedel en wervelkolom. *Ned Tijdschr Geneeskd.* 1931;75:5218-22.
18. Grossmann G. Lung tomography. *Br J Radiol.* 1935;8:733-51.
19. Grossmann G. Tomographie I and II. *Fortschr Roentgenstr.* 1935;57:61-80/191-208.
20. Krohmer JS. Radiography and fluoroscopy, 1920 to the present. *Radiographics.* 1989;9:1129-53.
21. Andrews JR. Planigraphy I. Introduction and history. *AJR Am J Roentgenol.* 1936;36:575-87.
22. Andrews JR, Stava RJ. Planigraphy II. Mathematical analyses of the methods. Description of apparatus, and experimental proof. *AJR Am J Roentgenol.* 1937;38:145-51.
23. Moore S. Body-section radiography. *Radiology.* 1939;33:605-14.
24. Kieffer J. The laminagraph and its variations. *AJR Am J Roentgenol.* 1938;39:497-513.
25. Watson W. Axial transverse tomography. *Radiography.* 1962;28:179-89.
26. Vallebona A. Axial transverse laminagraphy. *Radiology.* 1950;55:271-3.
27. Paatero YV. Pantomography in theory and use. *Acta Radiol.* 1945;41:321-35.
28. Twining EW. Tomography, by means of a simple attachment to the Potter-Bucky couch. *Br J Radiol.* 1937;70:332-47.
29. Sans R, Porcher J. Le Polytome. *J Radiol Electrol.* 1950;31:300-2.
30. Doi K, Morita K, Sakuma S, Takahashi M. Shinji Takahashi, M.D. (1912-1985): pioneer in early development toward CT and IMRT. *Radiol Phys Technol.* 2012;5:1-4.
31. De Abreu M. Theory and technique of simultaneous tomography. *Am J Roentgenol Radium Ther.* 1948;60:668-74.