

ABDOMEN/CASO CLÍNICO

Leiomioma primario de la glándula adrenal. Presentación de caso

R.G. Capozzi^{a,*}, A.I. Lucas^a y S.M. Finelli^b

^aCentro de Diagnóstico por Imágenes, Pehuajó, Provincia de Buenos Aires, Argentina

^bClínica Médica, Pehuajó, Provincia de Buenos Aires, Argentina

Recibido en febrero de 2013; aceptado en julio de 2013

PALABRAS CLAVE

Glándula adrenal;
Leiomioma;
Ultrasonido;
Tomografía
computada;
Resonancia magnética

Resumen El leiomioma primario de la glándula adrenal es un tumor maligno infrecuente, con escasos reportes en la literatura internacional. Presentamos el caso de una paciente de 50 años con un tumor en la glándula adrenal derecha, diagnosticado mediante un examen ultrasonográfico de rutina y confirmado por tomografía computada y resonancia magnética. Se realizó una adrenalectomía derecha, y el estudio anatomopatológico reportó un leiomioma adrenal primario.

Este tumor primario de la glándula adrenal es una entidad maligna muy rara, clínicamente silente o con síntomas inespecíficos. A menudo se detecta a través de estudios por imágenes como una masa de gran tamaño, pero su diagnóstico definitivo es histopatológico con técnicas de inmunohistoquímica.

© 2013 Sociedad Argentina de Radiología. Publicado por Elsevier España, S.L. Todos los derechos reservados.

KEYWORDS

Adrenal gland;
Leiomyosarcoma;
Ultrasound;
Computed
Tomography;
Magnetic Resonance
Imaging

Adrenal gland primary leiomyosarcoma. Case report

Abstract Primary leiomyosarcoma of the adrenal gland is a rare malignant tumor. Few reports are described in the international literature. We report the case of a 50 year old patient, who was diagnosed with a tumor in the right adrenal gland by ultrasonographic examination routine, also confirmed by computed tomography (CT) and magnetic resonance imaging (MRI). Right adrenalectomy was performed. Pathological study reported primary adrenal leiomyosarcoma.

This primary malignant tumor of the adrenal gland is a very rare, clinically silent mass or with nonspecific symptoms, often detectable by imaging studies as large masses, but definitive diagnosis is made by immunohistochemistry.

© 2013 Sociedad Argentina de Radiología. Published by Elsevier España, S.L. All rights reserved.

*Autor para correspondencia.

Correo electrónico: guspat2000@yahoo.com.ar (R.G. Capozzi).

Introducción

Los tumores de las partes blandas son proliferaciones mesenquimatosas y extraesqueléticas que aparecen en los tejidos no epiteliales (excluyendo vísceras, meninges y sistema linforeticular). Se clasifican según el tejido que se ve afectado (músculo, grasa, tejido fibroso, vasos sanguíneos o nervios), y el 30% se localiza en el tórax y el retroperitoneo. Se estima que la relación entre las lesiones benignas y malignas es de 100:1¹.

El leiomiosarcoma primario de la glándula adrenal es una rara neoplasia maligna del mesénquima. Existen muy pocos casos descritos en la literatura¹, aunque el uso rutinario del ultrasonido, la tomografía computada (TC) y la resonancia magnética (RM) han aumentado la detección de esta patología adrenal.

El objetivo de nuestro trabajo consiste en describir los hallazgos imagenológicos de esta inusual entidad y definir los métodos por imágenes indicados para su diagnóstico presuntivo y estadificación.

Presentación de caso

Paciente de sexo femenino, de 50 años, que asistió a la consulta para un control de rutina por su hipertensión arterial. Como antecedentes, se destacaban anemia talasémica, hiperglucemia e historia familiar de diabetes tipo II. La tensión arterial era de 130/90 mmHg, pero el resto del examen físico fue normal y en los análisis de laboratorio no hubo alteraciones significativas, a excepción de una ligera anemia. Los valores del cortisol e insulina en sangre estaban dentro de los parámetros habituales.

Se solicitó una ecografía abdominal de rutina, donde se halló una formación sólida en la glándula adrenal derecha. Esta presentaba bordes algo lobulados, medía 68 × 56 mm y era difusamente hipocogénica y finamente heterogénea (fig. 1). Se decidió realizar una TC sin y con contraste yodado endovenoso y opacificación del tracto gastrointestinal con contraste oral positivo, adquiriendo cortes axiales de 10 mm de espesor. El examen confirmó la existencia de una formación sólida hipodensa, con valores de atenuación mayores de 10 unidades Hounsfield (UH) y lobulación anterior. Sus bordes estaban poco definidos en los cortes superiores, sin observarse interfase de densidad grasa hepatorenal a ese nivel (fig. 2).

Tras la inyección endovenosa de la sustancia de contraste, se observó un realce heterogéneo de la masa, con hipodensidad central atribuible a necrosis (fig. 3). Frente a estos hallazgos y antes de la cirugía, se decidió realizar una RM con cortes coronales, sagitales y axiales, de 7 y 8 mm, en secuencias ponderadas en T1, T2 y técnicas de saturación con gadolinio. En la glándula adrenal derecha, se encontró una masa sólida y heterogénea, de 70 × 50 mm de diámetro, que presentaba una señal intermedia en todos los pulsos y reforzaba en forma heterogénea luego de la administración de gadolinio, en íntimo contacto con el polo renal derecho, sin alteración del tejido subyacente (figs. 4, 5 y 6).

Se solicitaron perfiles hormonales en sangre y orina, con resultados negativos, y la paciente fue remitida a cirugía. La anatomía patológica, junto con técnicas de inmunohistoquímica, diagnosticó un leiomiosarcoma de la glándula adrenal.

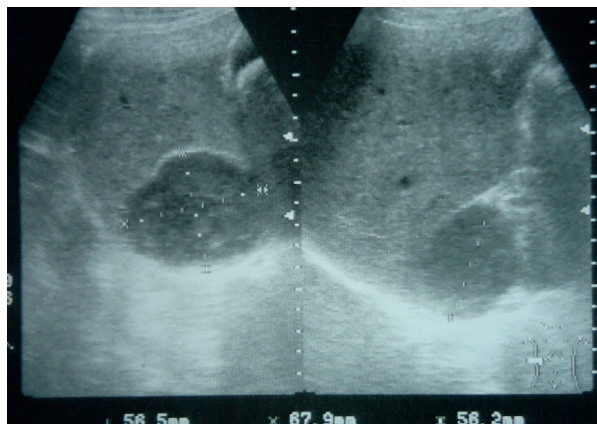

Figura 1 Ecografía del hipocondrio derecho. Se observa una masa sólida en la celda suprarrenal, finamente heterogénea y de bordes lobulados.

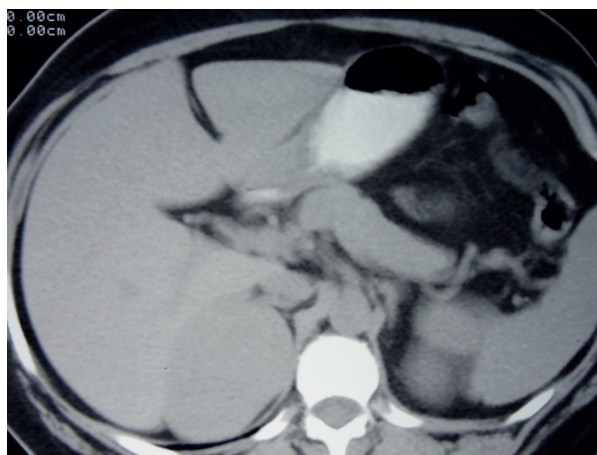


Figura 2 Tomografía computada sin contraste. Se observa una masa sólida hipodensa en la celda suprarrenal derecha, con un valor de atenuación > 10 UH.

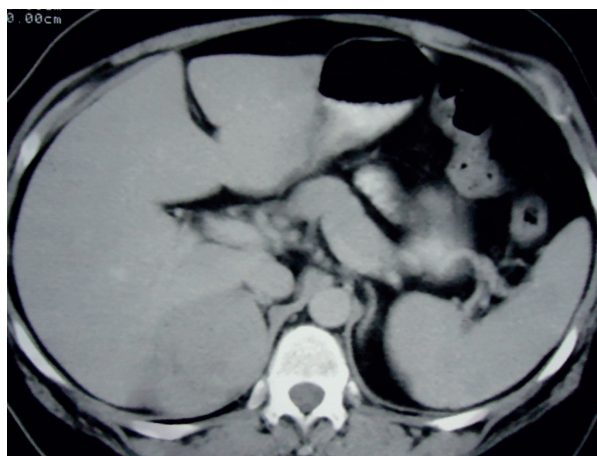


Figura 3 Tomografía computada con contraste endovenoso. Se evidencia un realce irregular de la masa, con áreas hipodensas centrales atribuibles a necrosis.

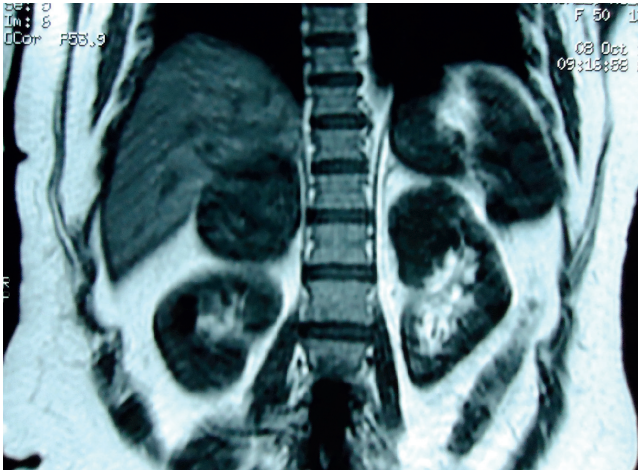


Figura 4 Resonancia magnética, corte coronal, en ponderación T1. Se observa una masa sólida y heterogénea en la celda suprarrenal derecha, que mide 70 × 50 mm de diámetro y tiene señal intermedia. También se evidencia una formación quística en el polo superior del riñón izquierdo.

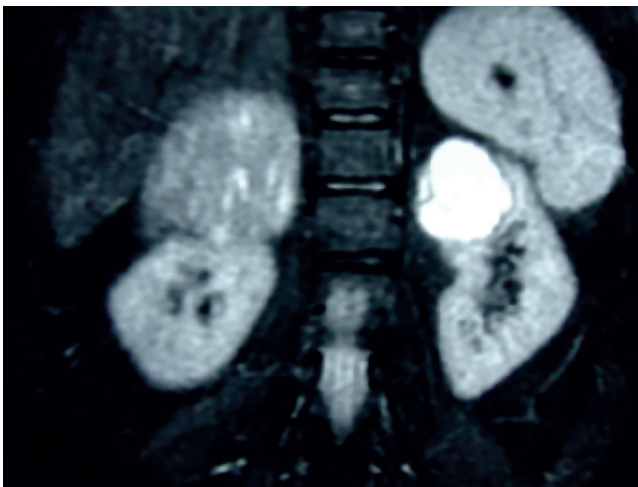


Figura 5 Resonancia magnética, corte coronal, Fat Sat en ponderación T2. Se observa una masa sólida y heterogénea, de señal intermedia, en la celda suprarrenal derecha, y una formación quística en el polo superior del riñón izquierdo.

Macroscópicamente, la formación tumoral medía 9 × 7 cm, era de superficie lisa y lobulada, y tenía congestión vascular. En el corte se mostró sólida, entre blanquecina y rosada, y también lobulada. La glándula adrenal medía 5 × 1 cm.

A su vez, en el examen microscópico se hallaron células elongadas y delgadas, con citoplasmas amplios y núcleos hiper cromáticos, con marcado pleomorfismo y nucléolos evidentes. Estas células estaban dispuestas en forma de fascículos entrecruzados. También se observaron células multinucleadas, figuras mitóticas atípicas y áreas de necrosis, con presencia de embolias vasculares. La glándula adrenal presentaba conservación de las 3 capas celulares, con ligera vasocongestión. Estos hallazgos se vincularon a una neoplasia mesenquimal maligna, compatible con leiomiোসарcoma.

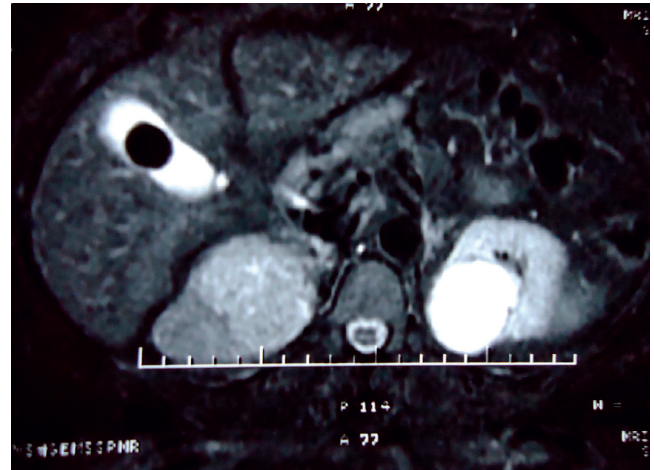


Figura 6 Resonancia magnética, plano axial, Fat Sat en ponderación T2. Se observa una masa sólida y heterogénea, de señal intermedia, en la celda suprarrenal derecha. A su vez, se puede ver una formación quística en el polo superior del riñón izquierdo y litiasis biliar.

Para llegar al diagnóstico definitivo se realizaron técnicas de inmunohistoquímica con recuperación antigénica. El resultado fue positivo para: desmina (la cual identifica células tumorales de origen muscular), actina de músculo liso y Ki-67 en un 20% (proteína nuclear que solo se expresa en las células que se encuentran proliferando y se detecta mediante un anticuerpo monoclonal que evalúa la actividad proliferativa, constituyendo un indicador potencial para metástasis a distancia y factor pronóstico con alta correlación con el índice mitótico).

Después de un año, la paciente permanece asintomática, sin signos de secundarismo o recurrencia local.

Discusión

El leiomiосарcoma primario de la glándula adrenal es una neoplasia maligna extremadamente rara del mesénquima. Algunos de los pocos casos descritos en la literatura han estado relacionados con el síndrome de inmunodeficiencia adquirida y el virus de Epstein-Barr positivo¹. El primer caso reportado de este tumor en un paciente con el virus de la inmunodeficiencia humana y el de Epstein-Barr fue en 1995².

No existe un predominio del lado afectado, y el rango de edad de los pacientes es muy amplio (varía entre los 29 y 68 años¹, aunque se han reportado casos hasta los 78 años³). Si bien tampoco hay una predilección por género¹, en la literatura consultada, sobre los 19 casos reportados, 12 fueron de sexo femenino (13 si agregamos nuestro caso) y 7 de sexo masculino, con un promedio de 58 años.

Estos tumores suelen ser asintomáticos y, en general, constituyen un hallazgo radiológico incidental, por lo que pueden llegar a tener un gran tamaño cuando se diagnostican^{1,4}. Si presentan síntomas, estos suelen deberse a la compresión. El más frecuente es el dolor (60%)¹.

El origen de los leiomiосарcomas adrenales primarios no está determinado. Según la literatura consultada, se produ-

ciría en el músculo liso de las paredes de los vasos, en especial de las venas adrenales procedentes de la vena central suprarrenal o sus afluentes¹.

El descubrimiento de una masa adrenal insospechada es común y ocurre en más del 5% de los pacientes que se realizan una TC por otros motivos. Aun en los casos de neoplasia maligna extraadrenal conocida, la mayoría son adenomas, sobre todo si tienen una densidad inferior a 10 UH en la TC sin contraste⁵. Típicamente están bien definidos, miden menos de 3 cm y son homogéneos en las series sin y con contraste⁶⁻⁸. En general, una masa adrenal mayor de 3 cm es sospechosa de malignidad⁹. Si ya es mayor de 4 cm, la probabilidad de que sea maligna es del 70%, y cuando supera los 6 cm el porcentaje aumenta al 85%⁸. Cualquier crecimiento de una masa adrenal en imágenes seriadas a los 6 meses se considera un signo de malignidad. Los márgenes irregulares, así como las grandes áreas de necrosis, usualmente sugieren malignidad^{8,10}.

Ante el hallazgo de una masa adrenal de gran tamaño, deben ser considerados los siguientes diagnósticos diferenciales:

- En los pacientes sin antecedentes de neoplasia maligna en otro sitio, hay que tener en cuenta el carcinoma adrenocortical^{6,8,10}. Este, aunque es raro, constituye el tumor primario maligno más frecuente de la glándula adrenal⁶. Típicamente, cuando se detecta, aparece como una masa > 6 cm. En la TC y la RM sin y con contraste endovenoso es heterogéneo debido a la presencia de hemorragia y necrosis¹⁰. Puede tener calcificaciones o microcalcificaciones hasta en un 30-33% de los casos y a menudo realza en forma periférica con un fino anillo de realce capsular. Suele invadir la vena cava inferior y las venas suprahepáticas cuando se localiza del lado derecho^{7,8}.
- El feocromocitoma está presente en el 0,1-0,2% de los pacientes hipertensos. De los casos con este tipo de tumor que son identificados de manera incidental, el 53% padece hipertensión, muchas veces refractaria o paroxística en forma de crisis adrenérgicas. El 10% es asintomático. Entre el 10 y 15% de estos tumores es maligno, y el diagnóstico se realiza clínicamente, analizando la orina de 24 h en busca de ácido vainillín mandélico, catecolaminas y metanefrinas. Alternativamente puede medirse el nivel de metanefrinas libres en el plasma. Cuando son pequeños, en la TC suelen ser homogéneos; mientras que si tienen mayor tamaño o presentan hemorragia y necrosis, son heterogéneos. Tras la administración de contraste endovenoso, aparecen hipervascularizados. En la RM, un 70% es hiperintenso en ponderación T2, mientras que un 30% se observa hipointenso en la misma secuencia⁷⁻¹⁰.
- El hemangiosarcoma es muy raro y, debido a su naturaleza indolente, suele tener un gran tamaño cuando es descubierto. Es un tumor altamente vascular, que evidencia un realce irregular y profuso tras la administración del contraste endovenoso. En la RM, es hipointenso en ponderación T1 e hiperintenso en ponderación T2⁸.
- Por su parte, el mielolipoma es un tumor benigno relativamente común y no funcionante, compuesto por los tejidos hematopoyético y adiposo maduro. Puede presentarse de manera incidental en mujeres y se encuentra con mayor frecuencia en el lado derecho. Suele ser asintomático, si

no causa efecto de masa; pero cuando esto ocurre o se produce necrosis tumoral o hemorragia, hay dolor, náuseas y vómitos o hipotensión. Si un mielolipoma es > 5 cm, los elementos mieloides tienden a la hemorragia, por lo que los tumores grandes tienen indicación de resección quirúrgica. En la TC, se visualiza como una masa bien definida, con cantidades variables de tejido adiposo y blando. El 75% posee una pseudocápsula y el 20-24% puede presentar calcificaciones. En la RM, suele ser hiperintenso en ponderación T1 y T2, mientras que con técnicas de supresión grasa esta intensidad de señal se reduce^{7,8}.

- Por último, hay que considerar las metástasis de otros tumores primarios. Estas son los tumores malignos más frecuentes de la glándula adrenal⁶. En el 49% de los casos son bilaterales, y cuando se presentan de forma unilateral es más común el compromiso de la glándula adrenal izquierda. El 90% de las metástasis adrenales son carcinomas y entre los sitios primarios más frecuentes figuran el pulmón, el tracto gastrointestinal, la mama y el páncreas. También pueden ser habituales el linfoma, la leucemia y el melanoma⁶⁻⁸. En la TC suelen verse nódulos de tamaño variable, generalmente < 3 cm, heterogéneos si son más grandes y con una densidad de partes blandas mayor de 10 UH⁸ en las series sin contraste. Las imágenes poscontraste tienen un realce variable. Cuando son hipervasculares, es posible que realcen de manera similar al feocromocitoma (en particular, las metástasis del carcinoma de las células renales)^{7,8}. En la RM pueden mostrar un aumento de señal en ponderación T2 y son positivas en la tomografía por emisión de positrones⁸.

El diagnóstico definitivo de leiomioma es histopatológico con técnicas de inmunohistoquímica¹⁻¹¹. Respecto a la anatomía patológica, en la mayoría de los casos se observa una proliferación de haces entrecruzados de células fusiformes, con pleomorfismo nuclear y un índice mitótico que varía entre las 5 y las 10 mitosis por campos de gran aumento. Además, pueden verse pequeños nucléolos prominentes con moderado polimorfismo, necrosis y hemorragia. En relación con la inmunohistoquímica, se han reportado anticuerpos positivos para vimentina, actina de músculo liso y desmina. También resultan positivos para el antígeno nuclear Ki-67 (importante como factor pronóstico), mientras que son negativos para CD34 y CD117^{1,11-13}.

En pacientes con metástasis a distancia, infiltración de órganos adyacentes o trombosis tumoral de la vena cava inferior, el pronóstico es muy malo^{4,6,9}. Los sitios de metástasis más frecuentes son el pulmón y el hígado, mientras que el compromiso de los ganglios regionales es raro. A pesar de su lento crecimiento y metástasis tardías, tiene un alto índice de recidiva local^{9,11}. El estudio por tomografía por emisión de positrones parece ser una técnica efectiva en la detección de las metástasis a distancia en pacientes con leiomioma adrenal⁶.

El tratamiento del leiomioma adrenal es quirúrgico. La adrenalectomía es el tratamiento primario, mientras que la quimioterapia o la radioterapia solo se prescriben en casos de enfermedad metastásica o tumores inoperables¹¹. En la actualidad, no hay un consenso internacionalmente aceptado sobre la utilización de quimioterapia o radioterapia adyuvante, por lo que se recomienda la resección total de la neoplasia y un seguimiento estricto del paciente¹.

Conflicto de intereses

Los autores declaran no tener ningún conflicto de intereses.

Agradecimiento

Al Dr. Juan Carlos Mazzucco, por su colaboración en la lectura de nuestro trabajo y preparación del manuscrito.

Bibliografía

1. Camarena H, Cantellano M, Reyes M, Shuck C, Leos CA, Vázquez LS, et al. Leiomyosarcoma adrenal primario. Presentación de un caso y revisión de la literatura. *Rev Mex Urol*. 2007;67:160-4.
2. Zetler PJ, Filipenko JD, Bilbey JH, Schmidt N. Primary adrenal leiomyosarcoma in a man with acquired immunodeficiency syndrome (AIDS). Further evidence for an increase in smooth muscle tumors related to Epstein-Barr infection in AIDS (abstract). *Arch Pathol Lab Med*. 1995;119:1164-7.
3. Nanpo Y, Kuramoto T, Mori T, Nishizaw S, Iba A, Fujii R, et al. Primary adrenal leiomyosarcoma: a case report (abstract). *Nihon Hinyokika Gakkai Zasshi*. 2009;100:640-5.
4. Lee CW, Tsang YM, Liu KL. Primary adrenal leiomyosarcoma (abstract). *Abdom Imaging*. 2006;31:123-4.
5. Caoili EM, Korobkin M, Francis IR, Cohan RH, Platt JF, Dunnick NR, et al. Adrenal masses: characterization with combined unenhanced and delayed enhanced CT. *Radiology*. 2002;222:629-33.
6. Karaosmanoglu AD, Gee MS. Sonographic findings of an adrenal leiomyosarcoma. *J Ultrasound Med*. 2010;29:1369-73.
7. Johnson PT, Horton KM, Fishman EK. Adrenal masses imaging with multidetector CT: pathologic conditions, pearls, and pitfalls. *Radiographics*. 2009;29:1333-51.
8. Boland GW, Blake MA, Hahn PF, Mayo-Smith WW. Incidental adrenal lesions: principles, techniques, and algorithms for imaging characterization. *Radiology*. 2008;249:756-5.
9. Van Etten B, Van Ijken MGA, Mooi WJ, Oudkerk M, Van Geel AN. Primary leiomyosarcoma of the adrenal gland. *Sarcoma (serial on-line)*. 2001;5:95-9 [consultado Oct 2012]. Disponible en: <http://www.hindawi.com/journals/srcm/2001/379085/cta/.PMCID>
10. Blake MA, Cronin CG, Boland GW. Adrenal imaging. *AJR Am J Roentgenol*. 2010;194:1450-60.
11. Mencoboni M, Bergaglio M, Truini M, Varaldo M. Primary adrenal leiomyosarcoma: a case report and literature review. *Clin Med Oncol*. 2008;2:353-6.
12. Lujan MG, Hoang MP. Pleomorphic leiomyosarcoma of the adrenal gland (abstract). *Arch Pathol Lab Med*. 2003;127:e32-5.
13. Candanedo-González FA, Vela Chávez T, Cébulo-Vázquez A. Pleomorphic leiomyosarcoma of the adrenal gland with osteoclast-like giant cells (abstract). *Endocr Pathol*. 2005;16:75-81.