

IMAGINARTE

Esquizencefalia galopante

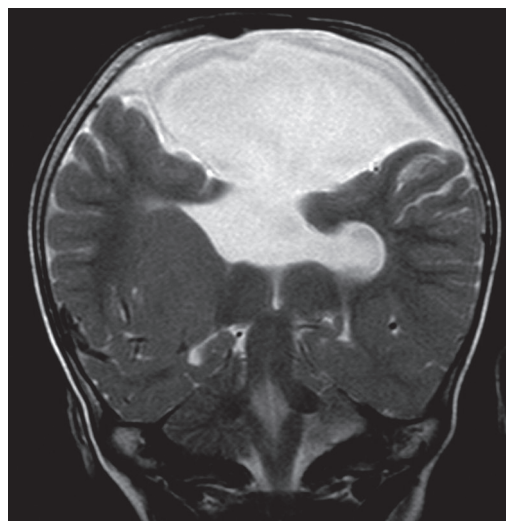
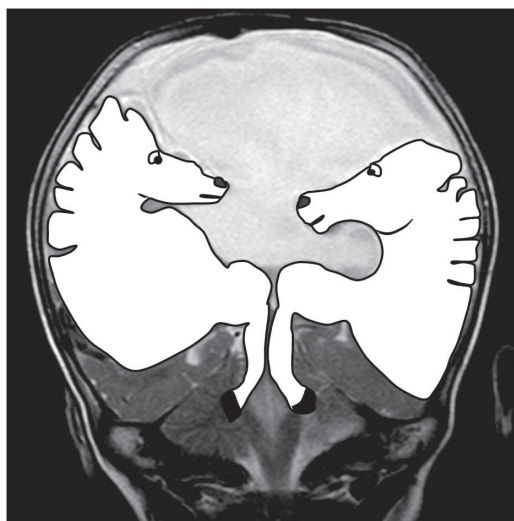Galloping schizencephaly

J. Buteler

Centro Radiológico Dr. Luis Méndez Collado, San Miguel de Tucumán, Argentina

La esquizencefalia es una malformación cerebral congénita de baja incidencia. Se caracteriza por la presencia de hendiduras en la corteza cerebral que comunican el espa-

cio subaracnoideo con el sistema ventricular. En la infancia, etapa en la que se realiza la mayoría de los diagnósticos, se manifiesta con alteraciones motoras y convulsiones.



Correo electrónico: dr.josebuteler@hotmail.com (J. Buteler).