

Signo del punto caliente

Hot spot sign

Camila Cicchino*, Matías N. Gómez, Alejandro Tamagnini

Servicio de Diagnóstico por Imágenes, Hospital Interzonal General de Agudos San Martín, La Plata, Argentina

El signo del punto caliente se describe como un área de parénquima hepático de mayor captación de contraste endovenoso (Fig. 1), generado por la presencia de colaterales entre la vena cava superior (VCS) y la vena porta, debido a una obstrucción en el primer nivel mencionado. En 1989, fue inicialmente descrito por Yedlicka et al. en estudios de medicina nuclear con azufre-tecnecio-99 como un área de mayor captación del trazador¹.

El área hipercaptante o hiperdensa se puede observar tanto en medicina nuclear como en tomografía

computada (TC) con contraste endovenoso, y corresponde a un segmento hepático de mayor circulación debido a un mayor flujo sanguíneo a dicho nivel. La imagen en TC se describe como una zona de hiperdensidad en la fase arterial con forma de cuña, que lava parcialmente y se muestra levemente hiperdensa o isodensa en fase venosa (Fig. 2). Esto se explica por la generación de venas colaterales secundarias a la obstrucción del flujo venoso en la VCS con un *shunt* porto-sistémico. El sentido de dicho *shunt* generalmente se origina en la VCS, pasando por el sistema

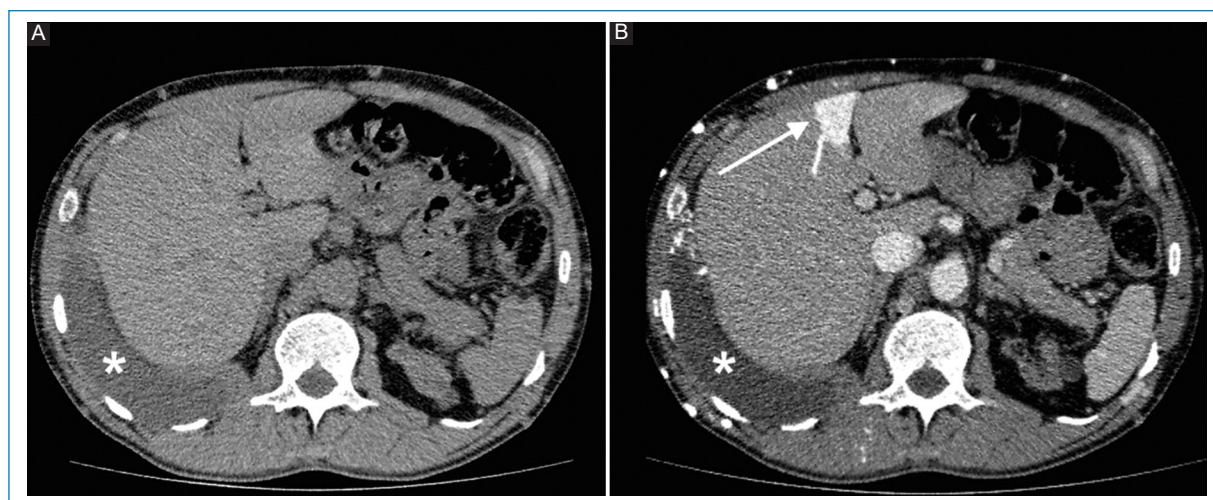


Figura 1. TC cortes axiales sin contraste endovenoso (A) y con contraste endovenoso (B) donde se visualiza un área en forma de cuña a nivel del segmento IV hepático correspondiente al signo del punto caliente (flecha blanca). Se visualiza además la presencia de derrame pleural derecho (*).

***Correspondencia:**

Camila Cicchino
E-mail: camicicchino@hotmail.com

Fecha de recepción: 26-08-2022
Fecha de aceptación: 03-07-2023
DOI: 10.24875/RAR.22000080

Disponible en internet: 22-09-2023
Rev Argent Radiol. 2023;87(3):144-146
www.revistarar.com

1852-9992 / © 2023 Sociedad Argentina de Radiología (SAR) y Federación Argentina de Asociaciones de Radiología, Diagnóstico por Imágenes y Terapia Radiante (FAARDIT). Publicado por Permanyer. Este es un artículo *open access* bajo la licencia CC BY-NC-ND (<https://creativecommons.org/licenses/by-nc-nd/4.0/>).

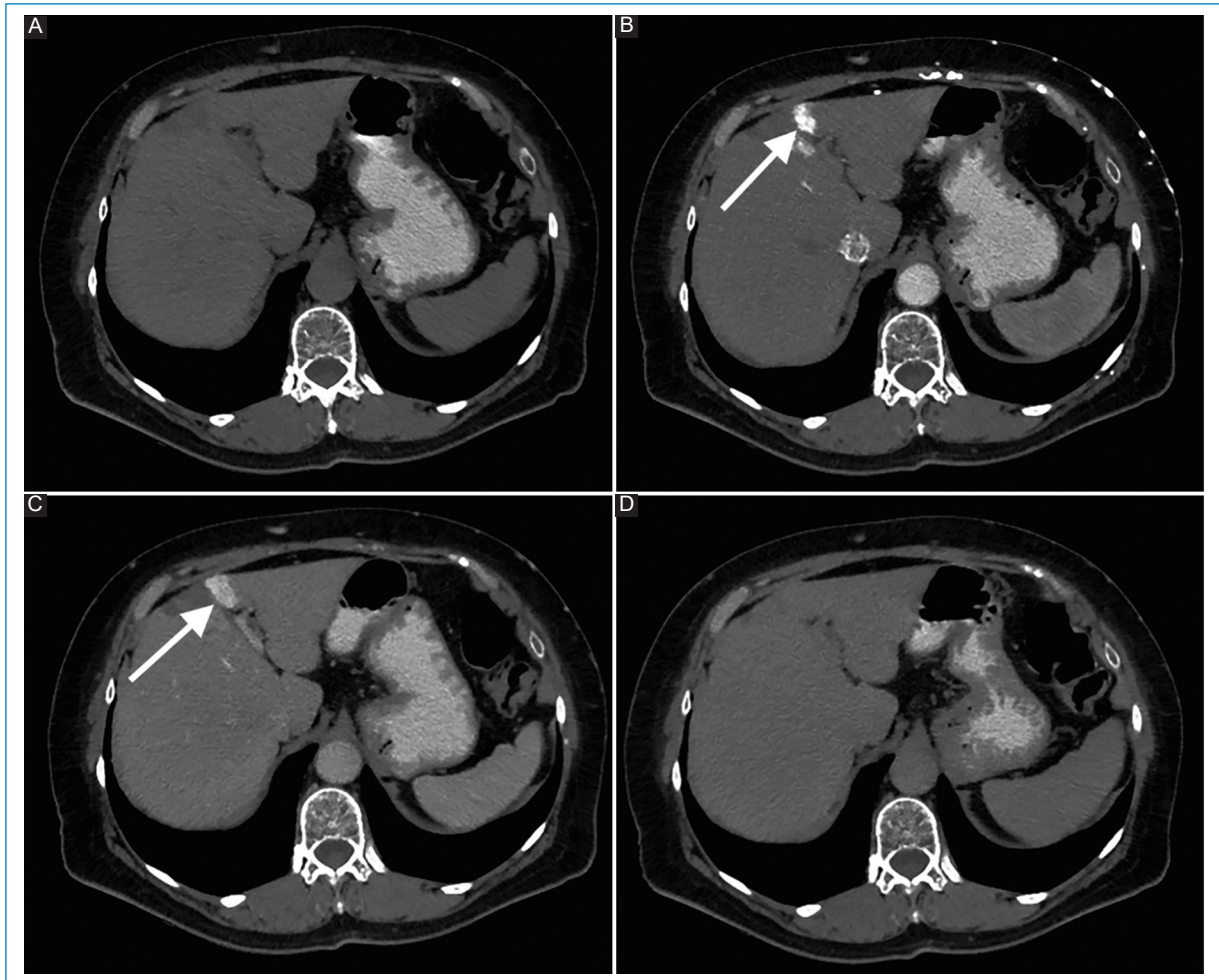


Figura 2. Imágenes axiales de TC sin contraste endovenoso (A), y luego de la administración de este en fase arterial (B), portal (C) y tardía (D). Se observa un área de realce cuneiforme en el segmento hepático IV (flecha en B y C) en un paciente con obstrucción de la VCS.

mamario interno hacia la vena umbilical recanalizada, y desde allí al sistema portal, generando el signo en cuestión². De esta manera, se entiende que la hiperdensidad observada en la fase con contraste endovenoso se encuentra anatómicamente en el segmento correspondiente a la vena umbilical izquierda y las ramas izquierdas de la vena porta.

Es útil la visualización de las venas colaterales generadas en otros sectores, así como la comunicación existente entre el sistema de drenaje venoso superior y el sistema porta, a fin de descartar otras posibilidades diferentes a una obstrucción de la VCS (Fig. 3).

Las lesiones hepáticas hipervasculares podrían simular el signo del punto caliente; sin embargo, la presencia de vasos colaterales, la localización más frecuente en el segmento IV hepático y el realce

característico en forma de cuña en las fases arterial y portal deben sugerir el diagnóstico de obstrucción venosa central³.

En un estudio retrospectivo, Baba et al. describen la visualización del signo del punto caliente en el 21% de los pacientes con síndrome de VCS estudiados por TC⁴. Si bien cualquier entidad que genere obstrucción de la VCS puede producir dicho signo, las causas más frecuentes incluyen: timoma invasivo, carcinoma broncogénico, linfoma y adenopatías metastásicas. Con menor frecuencia, debemos recordar al síndrome de Budd-Chiari, abscesos hepáticos, hemangiomas, aneurisma de aorta, hiperplasia nodular focal, hepatocarcinoma y trombosis venosa como posibles causas del mismo. Cabe mencionar que el primero manifiesta el signo del punto caliente en el lóbulo caudado⁵.

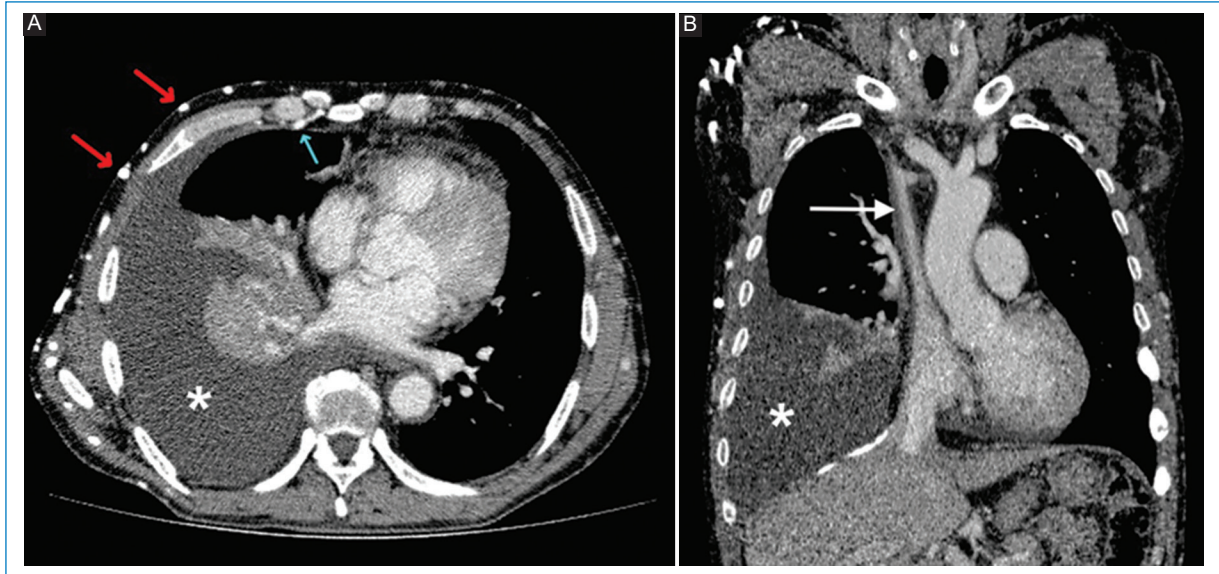


Figura 3. Imagen axial de TC con contraste endovenoso (A) del mismo paciente que en la figura 1, donde se pueden ver numerosas venas colaterales superficiales (flechas rojas) y mamaria interna (flecha verde) rellenas de contraste. Nótese la presencia de derrame pleural derecho (*) y colapso pasivo del parénquima pulmonar adyacente. Reconstrucción coronal (B) que muestra el pasaje filiforme de la sustancia de contraste por la VCS (flecha blanca) como consecuencia de trombosis crónica a dicho nivel.

Conclusión

Resulta importante conocer el signo del punto caliente para no confundirlo con lesiones hipervasculares hepáticas. Además, es altamente específico de obstrucción de la VCS, incluso en pacientes sin clínica sugestiva de la misma.

En ocasiones, el desarrollo de circulación colateral precede a los síntomas clínicos, siendo en estos casos su hallazgo fundamental para orientar el diagnóstico, especialmente en aquellos pacientes donde no se obtuvieron imágenes torácicas, sino solo abdominales.

Agradecimientos

A la doctora Jimena Mariano, médica de planta del Servicio de Diagnóstico por imágenes en el Hospital Interzonal General de Agudos San Martín de La Plata, por su colaboración en la realización del presente trabajo.

Financiamiento

Los autores declaran no haber recibido ninguna fuente de financiamiento.

Conflicto de intereses

Los autores declaran no presentar ningún conflicto de intereses.

Responsabilidades éticas

Protección de personas y animales. Los autores declaran que para esta investigación no se han realizado experimentos en seres humanos ni en animales.

Confidencialidad de los datos. Los autores declaran que han seguido los protocolos de su centro de trabajo sobre la publicación de datos de pacientes.

Derecho a la privacidad y consentimiento informado. Los autores han obtenido el consentimiento informado de los pacientes y/o sujetos referidos en el artículo. Este documento obra en poder del autor de correspondencia.

Uso de inteligencia artificial para generar textos. Los autores declaran que no han utilizado ningún tipo de inteligencia artificial generativa en la redacción de este manuscrito ni para la creación de figuras, gráficos, tablas o sus correspondientes pies o leyendas.

Bibliografía

1. Yedlicka JW, Schultz K, Moncada R, Flisak M. CT findings in superior vena cava obstruction. *Semin Roentgenol.* 1989;2(24):84-90.
2. Dickson AM. The focal hepatic hot spot sign. *Radiology.* 2005;237(2):647-8.
3. Ravikanth R, George A, Philip B. Hepatic pseudolesion in SVC obstruction-99mtechnetium sulfur colloid scan equivalent of quadrate lobe hot spot sign on computerized tomography. *Indian journal of nuclear medicine: Indian J Nucl Med.* 2017;32(2):128.
4. Baba Y, Miyazono N, Inoue H, Kanetsuki I, Niwatsukino H, Tanaka D, et al. Altered flow dynamics of intravascular contrast material to the liver in superior vena cava syndrome: CT findings. *Abdom Imaging.* 2000;25(2):146-50.
5. Aloufi FF, Alabdulkarim FM, Alshahrani MA. The focal hepatic hot spot ("hot quadrate") sign. *Abdom Radiol.* 2017;42(4):1289.